

**T.C.
MİLLÎ EĞİTİM BAKANLIĞI**



ORTAÖĞRETİM PROJESİ

ALANLAR ORTAK

VÜCUDUN TEMEL YAPISI

Ankara, 2010

Milli Eğitim Bakanlığı tarafından geliştirilen modüller;

- Talim ve Terbiye Kurulu Başkanlığının 24.09.2009 tarih ve 157 sayılı Kararı ile onaylanan, Mesleki ve Teknik Eğitim Okul ve Kurumlarında kademeli olarak yaygınlaştırılan çerçeve öğretim programlarında amaçlanan mesleki yeterlikleri kazandırmaya yönelik geliştirilmiş öğretim materyalleridir (Ders Notlarıdır).
- Bireylere mesleki yeterlik kazandırmak ve bireysel öğrenmeye rehberlik etmek amacıyla öğrenme materyali olarak hazırlanmış, denenmek ve geliştirilmek üzere mesleki ve teknik eğitim okul ve kurumlarında uygulanmaya başlanmıştır.
- Teknolojik gelişmelere paralel olarak amaçlanan yeterliği kazandırmak koşulu ile eğitim öğretim sırasında geliştirilebilir ve yapılması önerilen değişiklikler Bakanlık'ta ilgili birime bildirilir.
- Örgün ve yaygın eğitim kurumları, işletmeler ve kendi kendine mesleki yeterlik kazanmak isteyen bireylerin internet üzerinden ulaşabileceği şekilde hazırlanır.
- Eğitim kurumlarında öğrencilere ücretsiz olarak dağıtılır.
- Hiçbir şekilde ticari amaçla kullanılamaz ve ücret karşılığında satılamaz.

İÇİNDEKİLER

AÇIKLAMALAR.....	ii
GİRİŞ.....	1
ÖĞRENME FAALİYETİ-1	3
1. ANATOMİ VE FİZYOLOJİYE GİRİŞ.....	3
1.1. Tıbbi Terimleri Meydana Getiren Temel Ögeler	4
1.2. Anatominin Bölümleri	4
1.2.1. Makroskobik Anatomi	5
1.2.2. Mikroskobik Anatomi	6
1.2.3. Gelişim Anatomisi (Developmental Anatomy).....	6
1.2.4. Patolojik Anatomi.....	6
1.2.5. Fonksiyonel Anatomi.....	6
1.2.6. Radyolojik Anatomi.....	7
1.2.7. Karşılaştırmalı (Comparativ) Anatomi	7
1.3. Vücudun Bölümleri, Anatomik Düzlemler, Eksenler ve Yönler	7
1.3.1. Vücudun Bölümleri.....	7
1.3.2. Vücut Boşlukları (Anatomy Cavity).....	10
1.3.3. Anatomik Düzlemler (Planum).....	12
1.3.4. Eksenler (Axisler).....	13
1.3.5. Anatomik Duruş (Positio Anatomica).....	13
1.3.6. Yönler	14
UYGULAMA FAALİYETİ	16
ÖLÇME VE DEĞERLENDİRME	19
ÖĞRENME FAALİYETİ-2	20
2. HÜCRE.....	20
2.1. Hücresinin Yapısı	21
2.1.1. Hücre Gövdesi (Sitoplazma)	22
2.1.2. Hücre Zarı (Membrena Cellularis – Plazmalemma)	25
2.1.3. Hücre Çekirdeği (Nukleus)	28
2.1.4. Çekirdekçik (Nukleolus).....	29
2.2. Hücre Bölünmesi ve Çoğalması.....	29
2.2.1. Mitoz Bölünme	29
2.2.2. Mayoz Bölünme (Meiose)	31
2.3. Hücre Gelişmesi ve Ölümü	33
UYGULAMA FAALİYETİ	34
ÖLÇME VE DEĞERLENDİRME	36
ÖĞRENME FAALİYETİ-4	37
3. DOKU, ORGAN VE SİSTEMLER	37
3.1. Doku	37
3.1.1. Epitel Doku.....	37
3.1.2. Destek Doku	40
3.1.3. Kas Doku	46
3.1.4. Sinir Doku.....	48
3.2. Organlar ve Sistemler	53
3.2.1. Organlar	54
3.2.2. Sistemler	54
3.3. Zarlar	55
UYGULAMA FAALİYETİ	57
ÖLÇME VE DEĞERLENDİRME	59
MODÜL DEĞERLENDİRME.....	60
CEVAP ANAHTARLARI	61
KAYNAKÇA	62

AÇIKLAMALAR

KOD	720S00033
ALAN	Alanlar Ortak
DAL/MESLEK	Alanlar Ortak
MODÜLÜN ADI	Vücudun Temel Yapısı
MODÜLÜN TANIMI	Anatomi fizyoloji ile ilgili genel terim ve kavramlar, insan vücudunun genel yapısı, bölümleri, hücre yapısı ve fonksiyonları, doku, organ ve sistemlere ait temel bilgi ve becerilerin kazandırıldığı öğrenme materyalidir.
SÜRE	40/16
ÖNKOŞUL	
YETERLİK	Vücudun temel yapısını ayırt edebileceksiniz.
MODÜLÜN AMACI	Genel Amaç Bu modül ile gerekli araç gereç ve ortam sağlandığında anatomi fizyoloji bilim dallarına ait temel terim ve kavramları, insan vücudunun bölümlerini, hücre, dokuları, organları ve sistemleri ayırt edebileceksiniz. Amaçlar 1. Anatomi ve fizyolojide temel terim ve kavramları ayırt edebileceksiniz. 2. Hücrenin yapı ve işlevlerini ayırt edebileceksiniz. 3. Dokuların yapı ve işlevlerini ayırt edebileceksiniz.
EĞİTİM ÖĞRETİM ORTAMLARI VE DONANIMLARI	Ortam: Teknik sınıf /Anatomi ve Fizyoloji laboratuvarı Donanım: Vücut bölümleri ve sistemlerinin tanıtımı için insan iskelet ve maketleri, organ maketleri, anatomi atlası, eğitim posterleri, afiş, şema, bilgisayar, projeksiyon, tepegöz, cd ve slayt gösterileri v.b. eğitim materyalleri
ÖLÇME VE DEĞERLENDİRME	Modülün içinde yer alan, her faaliyetten sonra verilen ölçme araçları ile kazanılan bilgileri ölçerek kendi kendinizi değerlendirebileceksiniz. Öğretmen, modülün sonunda ölçme aracı (test, çoktan seçmeli, doğru-yanlış, v.b.) kullanarak modül uygulamaları ile kazandığınız bilgi ve becerileri ölçerek sizi değerlendirecektir.

GİRİŞ

Sevgili Öğrenci,

Anatomi ve fizyoloji bilim dalları, tıp biliminin temelini oluşturur. Gelecek dönemlerde edineceğiniz bilgi ve beceriler, bu temelin üzerine yerleşecektir. Anatomi fizyoloji bilgileriniz, diğer meslek derslerini öğrenmenizde kolaylık sağlayarak başarınızın artmasını sağlayacaktır.

Anatomi bilim dalı, insan vücudunun yapısını makroskopik ve mikroskopik olarak ortaya koyar. Fizyoloji ise bu yapıların işlevlerini, birbiriyle olan ilişkilerini ortaya koyar. Anatomi, fizyoloji bilim dalları birbiriyle yakın ilişki içindedir ve bu bilim dalları üzerine klinik bilimler kurulmuştur. Klinik bilimler alanında bilgi sahibi olmak için anatomi ve fizyoloji bilgisinin yeterli olması gerekir. İnsan vücudu karmaşık bir yapıya sahiptir. Yapı ve işlevlerini bilmeden hastalıklarını tedavi etmek mümkün değildir.

Bu modül aracılığıyla insan vücudunun temel yapısına, hücre, dokulara, organlara ve sistemlere ait temel bilgi ve becerileri kazanacaksınız. Edindiğiniz bilgiler sayesinde sağlık personeli olma yolunda bir adım atmış olacaksınız.

ÖĞRENME FAALİYETİ-1

AMAÇ

Anatomi ve fizyoloji ile ilgili temel terim ve kavramları ayırt edebileceksiniz.

ARAŞTIRMA

- Anatomi, fizyoloji bilim dallarını ve özelliklerini anatomi fizyoloji kitaplarından araştırınız. Araştırma sonucunu arkadaşlarınızla paylaşınız.
- İnsan model maketi üzerinde vücut bölgelerini inceleyerek araştırınız.
- Baş bölümünde bulunan anatomik boşlukları iskelet modeli üzerinde araştırıp arkadaşlarınızla tartışınız.
- Baş, göğüs, karın, leğen boşluğunda bulunan organları maket üzerinde inceleyiniz.

1. ANATOMİ VE FİZYOLOJİYE GİRİŞ

Anatomi ve fizyoloji bilim dalları, tıp biliminin temel dallarındandır.

Anatomi: İnsan vücudunu oluşturan organ ve oluşumların normal şekil ve yapısını bunlar arasındaki foksiyonel bağlantıyı inceleyen bilim dalıdır.

Fizyoloji: İnsan vücudunu oluşturan organ ve oluşumların niteliklerini, işlevlerini bu işlevlerle ilgili vücutta oluşan olay ve değişiklikleri inceleyen bilim dalıdır.

Anatomi ve fizyoloji bilim dallarının gelişmesine pek çok düşünür ve bilim adamı katkıda bulunmuştur.

Tibbın babası kabul edilen Yunanlı düşünür ve hekim Hipokrat (377-460) anatomi fizyoloji alanında çalışmalar yapmış, kafa kemiklerini tanımlamıştır. Yunanlı bilgin Aristoteles (M.Ö.322-384) anatomi terimini kullanmış, sistemler ve duygusal algılama hakkında bilgi vermiştir. Galen (M.S.130-200) yaptığı hayvan deneyleri ile kas, kemik ve eklemlere ilişkin bilgiler sunmuştur. Anatominin kurucusu kabul edilen Andreas Vesalius (1514-1564) insan ölüsü incelemiş ve vücut yapısını araştırmıştır.

Türk hekim ve düşünür İbn-i Sina (M.S.980-1037) Tıp Kanunu kitabını yazmıştır. Mazhar Paşa (1845-1920) ülkemizde modern anatominin kurucusudur. İlk fizyoloji kitabını XVII. yy. da Descartes yayınlamıştır. Fizyoloji, bir bilim dalı olarak XVIII yy. dan itibaren Abrech Von Haller tarafından tanımlanmıştır. William Harvey XVII yy. da kan dolaşımını tanımlamış, kalbin görevlerini açıklamıştır. Ülkemizde fizyoloji alanında ilk bilim adamı Dr. Mehmet Şakir Paşa'dır. Bunların yanı sıra pek çok bilim adamı anatomi ve fizyoloji alanında çalışmalar yaparak bu bilim dallarının gelişmesini sağlamışlardır.

1.1. Tıbbi Terimleri Meydana Getiren Temel Ögeler

Tıbbın bütün alanlarında ve anatomi, fizyoloji bilim dallarında tıbbi terimler kullanılır.

Terim: Bir sözcüğün bilim, sanat, politika vb. alanlarda kullanıldığında aldığı anlamdır. Tıp alanında kullanılan sözcüklere ‘tıbbi terimler’ denir. Tıp terimleri Yunanca ve Latince’dir. Terimler kök halinde veya ön ekli ve son ekli olarak kullanılır.

- **Kök:** Anlamli en küçük dil birimidir. Köke ön ek, son ek getirilerek anlamli sözcükler oluşturulur.

Örneğin; ‘Os’ kök sözcüktür ve kemik anlamındadır. Bu sözcüğe ‘tologia’ son eki getirilerek ‘ostologia’ yani kemik bilimi sözcüğünü oluşturabiliriz.

- **Ön ek:** Kökün önüne gelerek yeni sözcük oluşturan eklerdir.

ÖN EK	KÖK	YENİ SÖZCÜK
İNTRA= İÇ	MUSCULUS=KAS	İNTRAMUSCULER= KAS İÇİ
A= IZ, SİZ	BRACHİA=KOL	ABRACHİA= KOLSUZ
EPİ= ÜST YUKARI	GASTER=MİDE	EPİGASTRİUM= MİDENİN ÜST BÖLÜMÜ
ECTO= DIŞ	DERM=DERİ	ECTODERM= DERİNİN DIŞ TABAKASI
Bİ=İKİ, İKİSİ	LATERAL=TARAF, YAN	BİLATERAL=İKİ YANLI

Tablo 1.1: Ön ek ile ilgili örnekler

- **Son ek:** Sözcüğün sonuna gelerek yeni sözcük oluşturan eklerdir.

KÖK	SON EK	YENİ SÖZCÜK
CEREBRUM= BEYİN	ELLUM= KÜÇÜLTME	CEREBELLUM= BEYİNCİK
FUNİS= KORDON	ULUS= KÜÇÜLTME	FUNİCULUS= KORDONCUK
CARDİA= KALP	ACUS =AİT	CARDİAACUS= KALBE AİT
REN= BÖBREK	ALİS= AİT OLMA	RENALİS= BÖBREĞE AİT

Tablo 1.2: Son ek ile ilgili örnekler

1.2. Anatominin Bölümleri

Anatomi, çalışma alanlarına göre kendi içinde çeşitli bölümlere ayrılır.

1.2.1. Makroskopik Anatomi

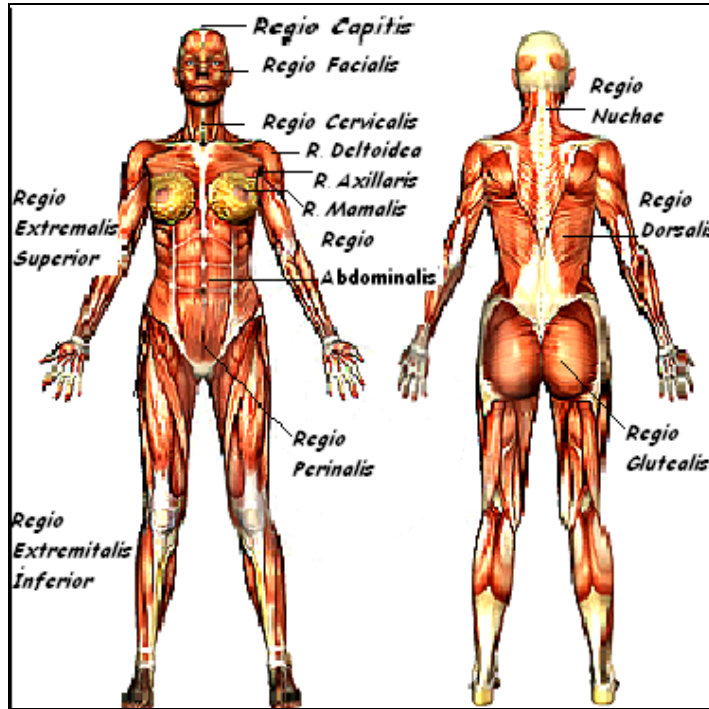
Gözle görülebilen organ ve oluşumların biçimlerini, birbirleriyle olan ilişkilerini inceleyen bilim dalıdır. Bölgesel (topografik) anatomi, sistematik anatomi olarak ikiye ayrılır.

➤ Bölgesel (Topografik, Regional) Anatomi

Vücudu oluşturan yapıları bölgelere ayırarak inceleyen anatomi dalıdır.

➤ **Regiones Corporis:** Topografik vücut bölgeleri

- Kafa bölgesi (Regio capitis)
- Yüz bölgesi (Regio facialis)
- Boyun bölgesi (Regio anterior colli)
- Ense bölgesi (Regio posterior colli, R.nuchae)
- Omuz bölgesi (Regio deltoidea)
- Koltuk bölgesi (Regio axillaris)
- Göğüs bölgesi (Regio thoraxix)
- Meme bölgesi (Regio mamalis)
- Karın bölgesi (Regio abdominalis)
- Sırt bel bölgesi (Regio dorsalis)
- Apış arası bölgesi (Regio perinalis)
- Üst uzuvlar (Regio ekstremitalis superior)
- Alt uzuvlar (Regio ekstremitalis inferior)



Şekil 1.1: Topografik vücut bölgeleri

➤ **Sistematik Anatomi**

Fonksiyon ve şekilleri aynı olan hücreler bir araya gelerek dokuları, dokular bir araya gelerek organları, yapı ve fonksiyonel ilişkileri olan organlarda sistemleri oluşturur. Sistemleri inceleyen anatomi dalı, sistematik anatomidir.

➤ **İnsan Vücudunu Oluşturan Sistemler**

- Hareket sistemi (systema locamatorium)
- İskelet sistemi (systema iskeletale)
- Kas sistemi (systema musculare)
- Sinir sistemi (systema nervosum)
- Endokrin sistem (systema endokrinale)
- Dolaşım sistemi-Kardiovasküler sistem (systema circulatium)
- Solunum sistemi (systema respiratorium)
- Sindirim sistemi (systema digestorium)
- Boşaltım sistemi (systema uronaria)
- Üreme sistemi (systema genitalia)
- Duyu organları (organa sensuum)

1.2.2. Mikroskopik Anatomi

Gözle görülemeyen yapıları, mikroskop aracılığı ile inceleyen anatomi dalıdır. Mikroskopik anatomi iki dala ayrılır.

- **Histoloji (Histologia):** Dokuların yapısını inceleyen anatomi dalıdır.
- **Sitoloji (Cytologia):** Hücre ve yapısını inceleyen anatomi dalıdır.

1.2.3. Gelişim Anatomisi (Developmental Anatomy)

İnsanın oluşumundan yani döllenme evresinden başlayarak ölümüne kadar geçen tüm gelişim evrelerini inceleyen anatomi dalıdır. Gelişimsel anatomi, kendi içinde alt bölümlere ayrılır.

- **Embryolojia anatomy:** Doğum öncesi dönem
- **Child anatomy:** Çocukluk dönemi
- **Adult anatomy:** Yetişkinlik dönemi
- **Geriatric anatomy:** Yaşlılık dönemi

1.2.4. Patolojik Anatomi

Makroskopik veya mikroskopik olarak, insan dokusunun normal olmayan yapısını inceler.

1.2.5. Fonksiyonel Anatomi

Doku ve organların çalışmalarını bir bütünlük içinde ele alarak inceleyen anatomi dalıdır.

1.2.6. Radyolojik Anatomi

Vücuttan çeşitli yöntemlerle (röntgen filmi, tomograf vs.) elde edilen görüntü kesitlerinin incelenmesi ile ilgilenen anatomi dalıdır.

1.2.7. Karşılaştırmalı (Comparativ) Anatomi

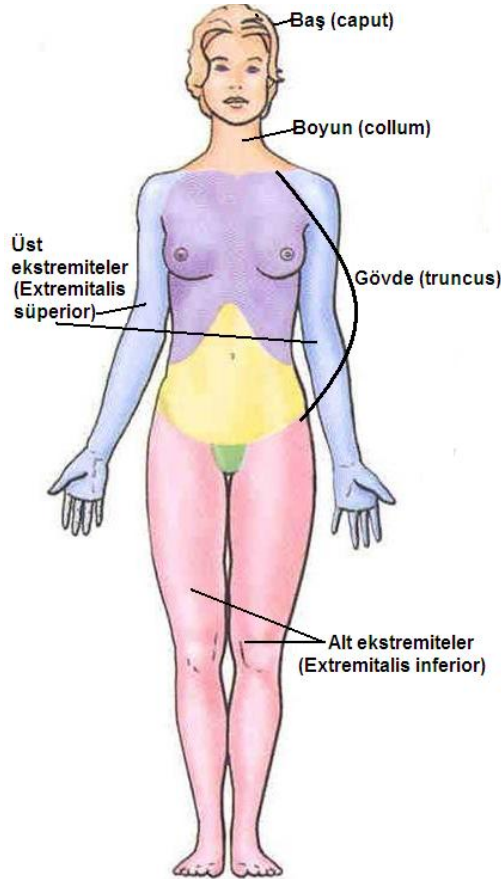
İnsanlarla hayvanlar arasındaki benzer organları karşılaştırma yaparak inceleyen anatomi dalıdır.

1.3. Vücudun Bölümleri, Anatomik Düzlemler, Eksenler ve Yönler

İnsan vücudu bölge ve bölümlere ayrılarak incelenir. Bölge ve bölümler oluşum ve organların tanımlanmasında, bulundukları yerlerin belirlenmesinde önem taşır.

1.3.1. Vücudun Bölümleri

İnsan vücudu (corpus humanum); baş, (caput) boyun, (collum) gövde, (truncus), alt ve üst uzuvlar (ekstremitalis superior, ekstremitalis inferior) olmak üzere incelenir.



Şekil 1.2: Vücudun bölümleri

➤ **Baş (Caput)**

Kafa (regio capitis), yüz (regio facialis) bölgelerinden oluşmuştur. Baş bölümünü, kafa kemikleri ve yüz kemikleri birbirleriyle bağlantı yaparak oluştururlar. Baş bölümünde kafatası boşluğu, ağız boşluğu ve göz çukuru bulunur. Kafatası boşluğunda çeşitli organlar bulunur.

➤ **Boyun (Collum)**

Boyun (regio colli), kafa ve gövdeyi birleştiren bölümdür. Ön bölgesine, regio colli anterior; arka bölgesine, regio colli posterior denir. Arkada bulunan ense bölgesi, regio nuchae olarak adlandırılır. Boynun arka tarafında boyun omurları, önde ise solunum ve sindirim sistemine ait yapılar vardır. Üzeri kas ile kaplıdır.

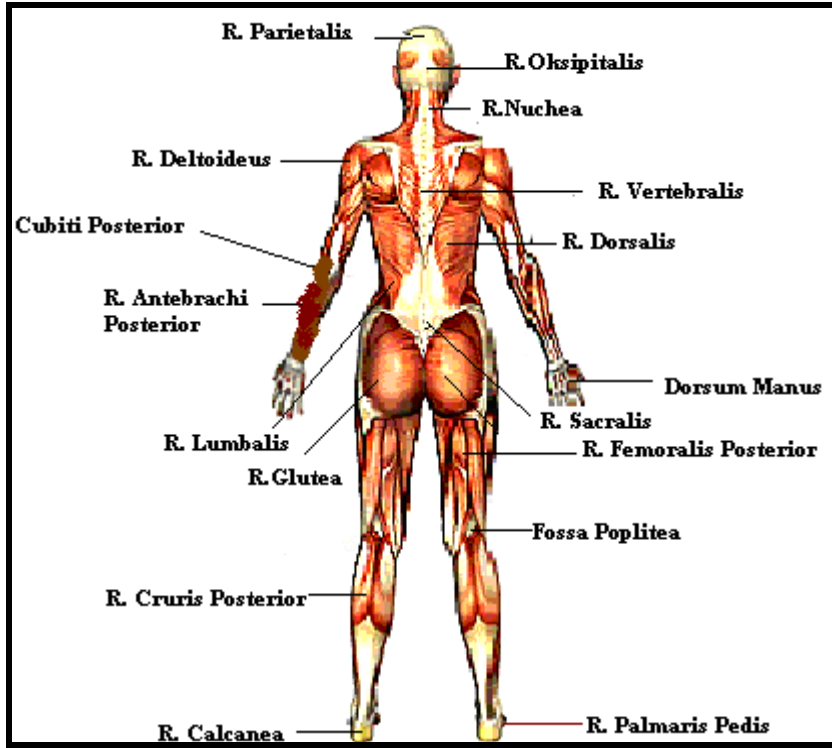
➤ **Gövde (Truncus-Corpus)**

Gövde; göğüs (regio pectoralis), karın (regio abdominalis), apış arası (regio perinalis) arkada sırt -bel (regio dorsalis) bölgelerinden oluşur. Gövde; göğüs, karın ve leğen olmak üzere üç ana bölümde incelenir.

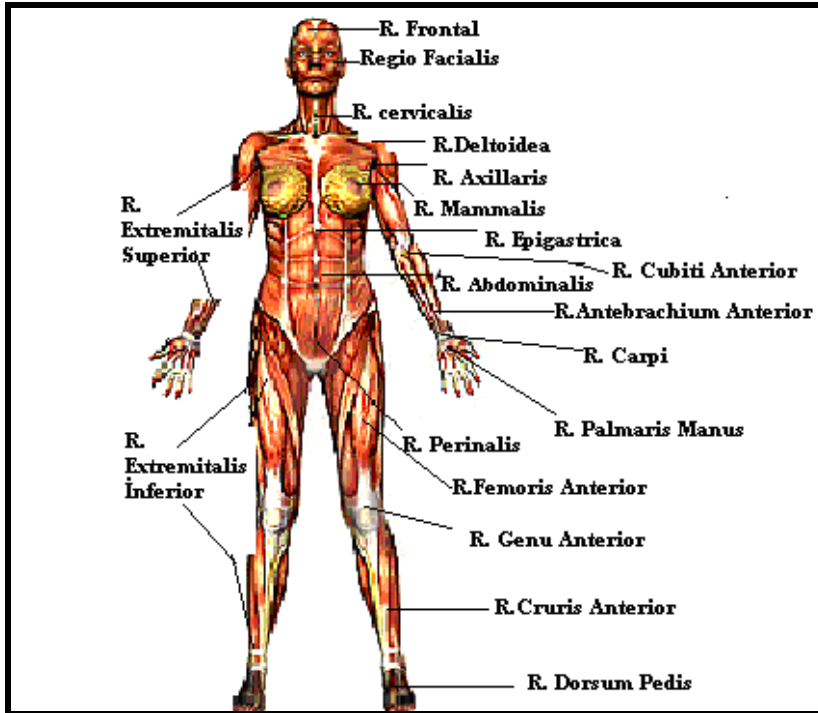
➤ **Uzuvlar (Ekstremiteler)**

Alt ve üst ekstremiteler olarak ayrılır.

- **Üst Ekstremiteler;** üst ekstremiteler omuz (r. deltoidea), kol (r.brachialis dirsek (r.cubitalis) ön kol (r.antebrachialis) ve el (r. manus) bölgelerinden oluşur. Üst ekstremiteler gövdeye her iki yandan omuz ile bağlıdır.
- **Alt Ekstremiteler;** kalça (r. glutealis), uyluk (r.femoralis), diz (genu), bacak (r.cruis), ayak (r.pedis) bölümlerinden oluşur. Alt ekstremiteler her iki alt yandan gövdeye bağlanırlar. Gövdedeki iç bağlantı yerine perine (r. perinalis) denir.



Şekil 1.3: Vücut bölümlerinin arkadan görünümü



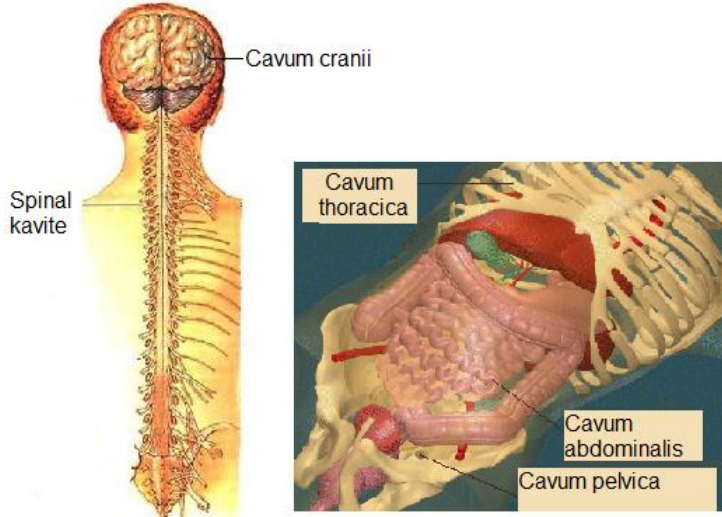
Şekil 1.4: Vücut bölümlerinin önden görünümü

1.3.2. Vücut Boşlukları (Anatomy Cavity)

Vücudumuzda kemik, kas ve zarlarla çevrili boşluklar (cavity- cavum) vardır. Bu boşluklar vücudun ön tarafında (ventral boşluk) ve arka tarafında (dorsal boşluk) konumlanmıştır.

- **Dorsal Boşluklar:** Kafatası boşluğu ve vertebral kanalın oluşturduğu spinal boşluktur.
 - **Kafatası boşluğu (Cavum cranii):** Kafatası kemiklerinin çevrelediği, içerisinde beyin, beyincik, hipofiz ve epifiz bezinin yer aldığı boşluktur.
 - **Spinal boşluk (Cavum spinalis- canalis vertebralis):** Omurga içinde yer alan ve kafatası boşluğunun devamı şeklinde olan boşluktur. Bu boşlukta omurilik yer alır.
- **Ventral Boşluklar:** Göğüs boşluğu, karın boşluğu ve pelvis boşluğudur.
 - **Göğüs boşluğu (Cavum thoracica):** Ön tarafta göğüs kemiği, arkada sırt omurları, ön yan ve arkada kaburgaların çevrelediği boşluktur. Göğüs boşluğunu karın boşluğundan diyafragma kası ayırır.

Göğüs boşluğunda; akciğerler, kalp, yemek borusu ve soluk borusu bulunur. Ana atardamar (aort), üst ana toplardamarı ve alt ana toplardamarın göğüs bölümü bu boşluktan geçer. Göğüs boşluğunun iç yüzeyi ve akciğerlerin üzeri plevra denilen zarla kaplıdır.

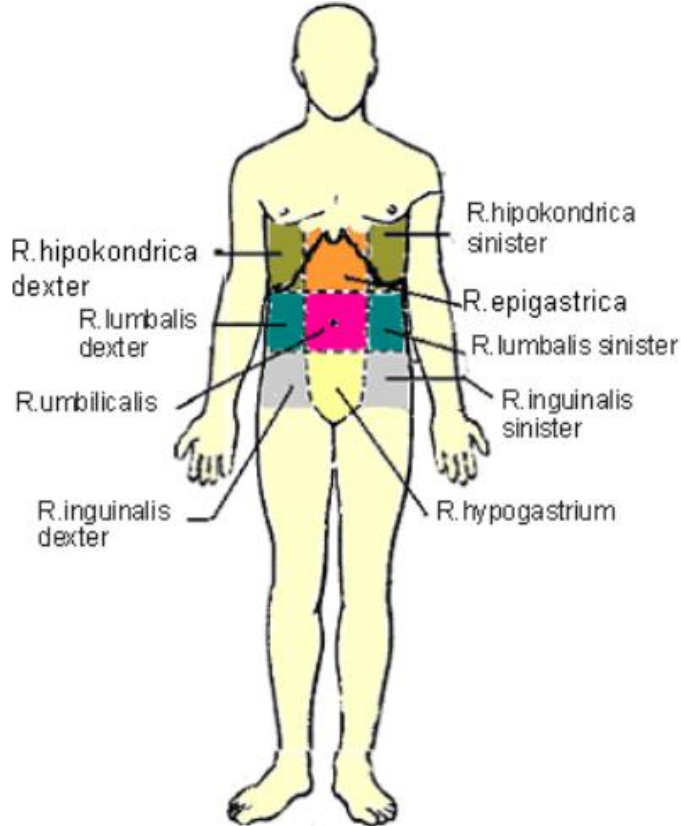


Şekil 1.5: Vücut boşlukları

- **Karın boşluğu (Cavum abdominalis):** Arkada bel omurları üstte diyafragma, ön arka ve yanlarda kasların çevrelediği boşluktur. Karın boşluğu içinde; karaciğer, safra kesesi, pankreas dalak, ince ve kalın bağırsaklar, böbrekler, böbrek üstü bezleri, aort ve alt ana toplardamarın karna ait bölümleri bulunur. Karın boşluğu içindeki bazı organların dış yüzeyi ve boşluğun duvarları periton adlı zarla kaplıdır.

Karın boşluğunda yer alan organ ve oluşumların yerlerinin belirlenmesinde kolaylık sağlanması için bu boşluk dokuz bölgeye ayrılarak incelenir.

- Sağ hipokondriak bölge (regio hipocondrica dextra): Karın boşluğunun sağ üst kısmında olan bölgedir.
- Sol hipokondriak bölge (regio hipocondrica sinistra): Karın boşluğunun sol üst kısmında olan bölgedir.
- Epigastrik bölge (regio epigastrica): Göğüs kemiğinin altında karın boşluğunun orta üst kısmında sağ ve sol hipokondriak arasında kalan bölgedir.
- Sağ lumbal bölge (regio lumbalis dextra): Sağ yandaki bel bölgesidir.
- Sol lumbal bölge (regio lumbalis sinistra): Sol yandaki bel bölgesidir.
- Umbilikal bölge (regio umbilicalis): Göbek etrafındaki bölgedir.
- Hipogastrik bölge (regio hypogastrium veya regio pubicum): Pubisin üzerindeki orta karın bölgesidir.
- Sağ inguinal bölge (regio inguinalis dexter): Sağ kasık bölgesidir.
- Sol inguinal bölge (regio inguinalis sinister): Sol kasık bölgesidir.



Şekil 1.6: Karın boşluğundaki bölgeler

➤ **Leğen (Pelvis) Boşluğu (Cavum pelvica- pelvic cavity)**

Kalça kemikleri ile omurganın alt kısmı olan sakrum ve kuyruk kemiklerinin çevrelediği boşluğa pelvis boşluğu (pelvic cavity) denir. Pelvis boşluğunda mesane (idrar torbası) rektum (sindirim borusunun dışa açılan bölümü), kadın ve erkek cinsiyet organları bulunur.

1.3.3. Anatomik Düzlemler (Planum)

Vücut üzerinde organ ve oluşumların ilişkilerini ve komşuluklarını daha iyi tanımlayabilmek için düzlemlerden yararlanılır. Üç tasarımsal düzlem vardır. Bu düzlemler birbirine dik açı yapar. Hepsinin kesiştiği noktaya, vücut ağırlık merkezi (gravite centralis) denir.

Vücut hangi pozisyonda olursa olsun yer çekiminin en etkili olduğu yer, merkezdir. Merkez ikinci sakral vertebranın 1-2 cm önüne düşer. Anatomik düzlemler şunlardır:

➤ **Frontal (Alın) düzlem (Planum frontalis, planum coronalis)**

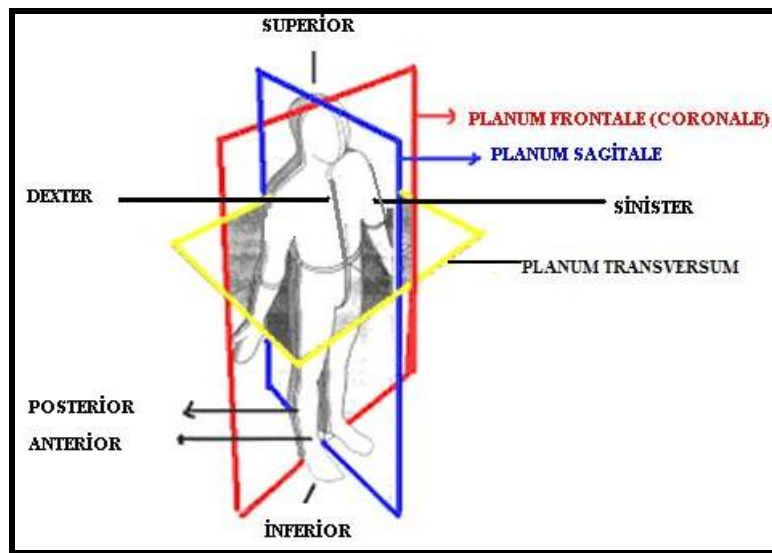
Alına paralel sağdan sola veya soldan sağa ve yukarıdan aşağıya doğru uzanan, vücudu ön ve arka olarak ikiye ayıran düzlemdir.

➤ **Median (Orta) düzlem (Planum medianum-planum sagittalis)**

Vücudun ortasından, geçen yere dikey inen düzlemdir. Vücudu yukarıdan aşağı doğru sağ ve sol olarak ikiye eşit parçaya ayırır. Bu düzleme, sagittal düzlem de denir.

➤ **Transvers (Enine) düzlem (Planum transversus, planum horizontale)**

Yere paralel uzanan, vücudu üst ve alt bölümlere ayıran düzlemdir. Bu düzleme, horizontal düzlem de denir.

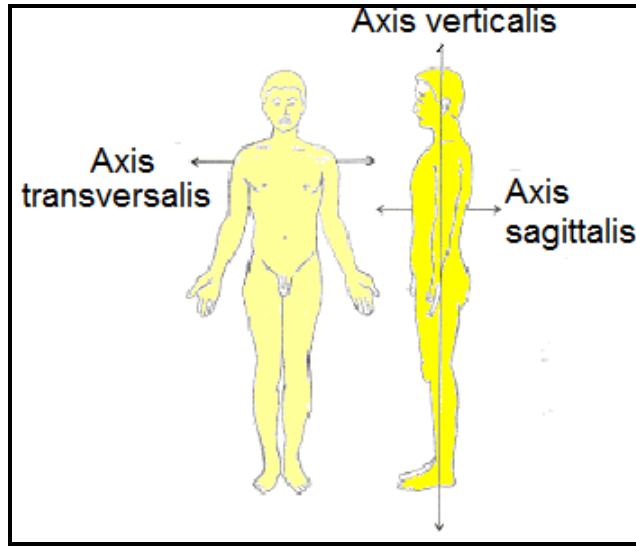


Şekil 1.7: Anatomik düzlemler

1.3.4. Eksenler (Axisler)

Hareket esnasında yer değiştirmeyen noktaları birleştiren doğrudur. Eksenler şunlardır.

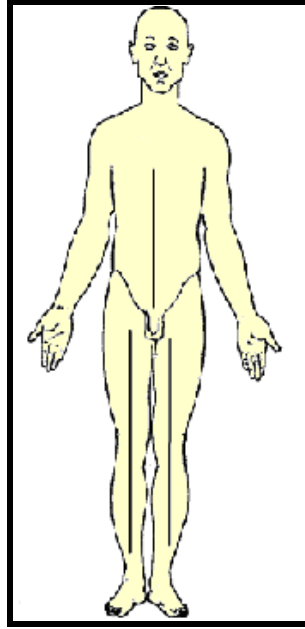
- **Sagital eksen (Axis sagittalis):** Önden arkaya veya arkadan öne doğru yere paralel inen yatay eksenidir.
- **Vertikal eksen (Axis verticalis, axis longitudinalis):** Yukarıdan aşağıya doğru yere dik olarak geçen eksenidir.
- **Transvers eksen (Axis transversalis):** Sağdan sola veya soldan sağa doğru yere paralel uzanan eksenidir.



Şekil 1.8: Eksenler

1.3.5. Anatomik Duruş (Positio Anatomica)

Baş ve omuzlar dik, alın önde, kollar yan tarafta ve sarkık, avuç içi hafif öne dönük, ayaklar ve topuklar birleşik, ayak uçları öne doğru bakan ve ayakta durularak yapılan pozisyona, anatomik duruş denir.



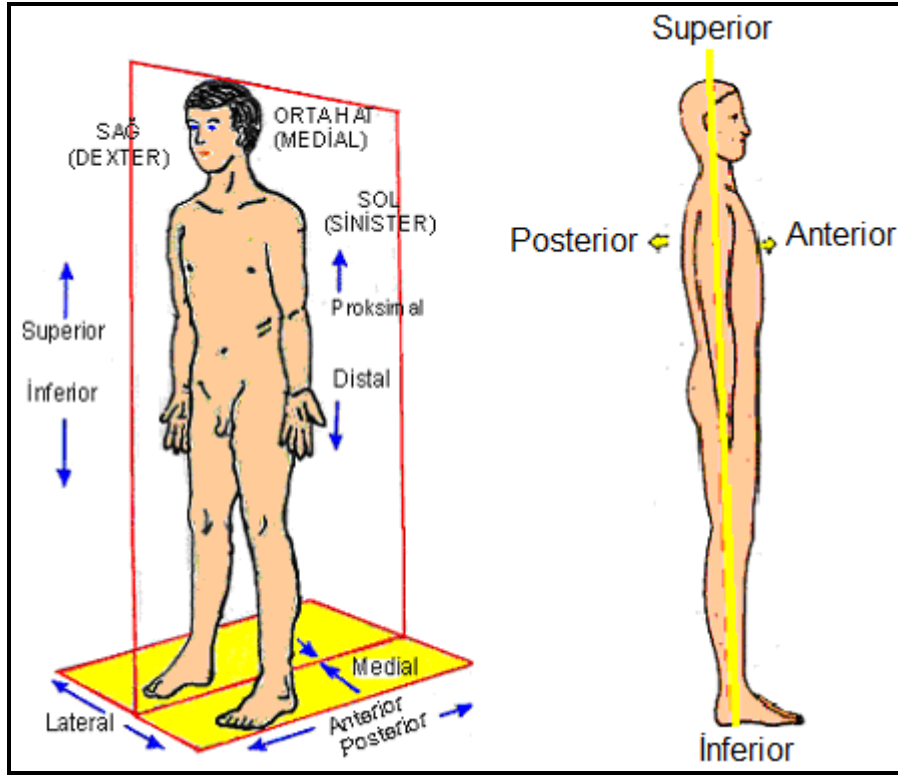
Şekil 1.9: Anatomik duruş

1.3.6. Yönler

Anatomik duruşa göre belirlenen düzlem ve eksenler esas alınarak organ ve oluşumların yer ve yönünü bildiren terimler kullanılır. Bu terimler ve anlamları aşağıdaki tabloda verilmiştir.

Süperior: Üst, üst tarafta olan	İnferior: Alt, alt tarafta olan
Anterior: Ön, ön tarafta bulunan	Posterior: Arka, arkada bulunan
Dexter: Sağ, median düzleme göre sağdaki	Sinister: Sol, median düzleme göre soldaki
Median: Orta, ortada bulunan	İntermedius: İki oluşum arasında
Lateral: Dış, dış yan medial düzleme uzak olan	Medial: İç taraf, median düzleme yakın olan.
Dorsal: Sırt taraf, sırtta ait	Ventral: Önde, ön tarafta, karına ait
Centralis: Merkez	Perifer: Merkezden uzakta, uç
Apicalis(Apex): Tepe, üst kısım	Basalis(basis): Taban
Superfacialis: Yüzeysel	Profundus: Derin
Cranialis: Baş tarafında	Caudalis: Ayak tarafında
İnternus: İç	Externus: Dış
Proximalis: Merkez ya da gövdeye yakın	Distalis: Merkez ya da gövdeye uzak
Horizontal: Yatay	Vertical: Dikey
Transvers: Enlemesine	Sagital: Dikine

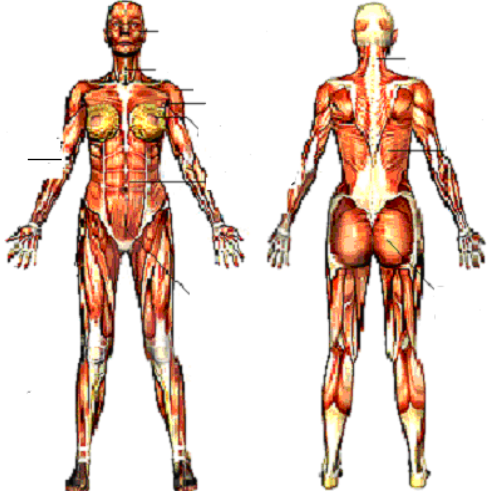
Tablo 1.3: Yer ve yön bildiren terimler

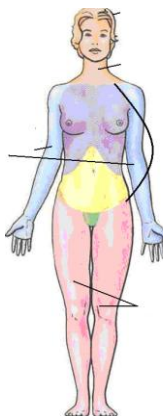
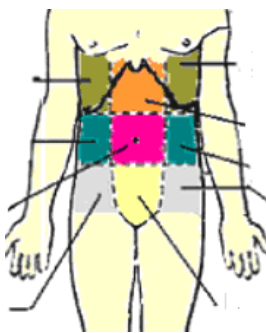
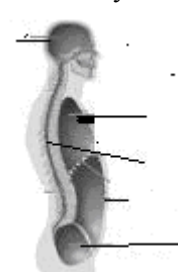


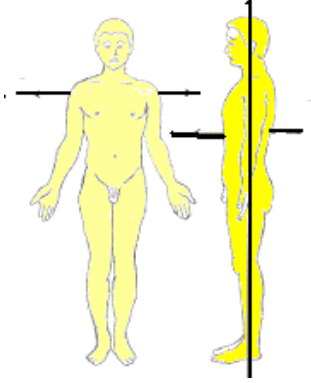
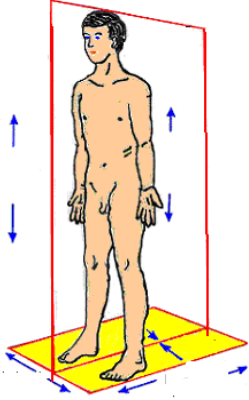
Şekil 1.10: Yönler

UYGULAMA FAALİYETİ

Aşağıdaki işlemleri yaptığınızda, anatomi ve fizyolojiyle ilgili temel terim ve kavramları ayırt edebileceksiniz.

İşlem Basamakları	Öneriler
➤ Anatomi ve fizyoloji bilim dallarının özelliklerini birbirinden ayırt ediniz.	➤ Anatomi ve fizyoloji bilim dallarının özelliklerini yazarak çalışınız.
➤ Anatomi fizyoloji alanında çalışmış bilim adamlarının çalışmalarını ayırt ediniz.	➤ Modül sonunda yer alan kaynakçada önerilen internet kaynaklarından yararlanınız.
➤ Anatomi ve fizyolojiye ait tıbbi terimleri ayırt ediniz.	➤ Tıbbi terimlerle ilgili tablo hazırlayıp terimleri yazarak çalışınız. ➤ Tablo 1.1 ve 1.2'yi inceleyiniz
➤ Anatominin bölümlerini ayırt ediniz.	➤ İnsan maketi, şema, afiş, resim kullanınız. Şekil 1.1'i inceleyiniz.
➤ İnsan vücudunun topografik bölgelerini afiş, şema, şekil vb. eğitim materyalleri üzerinde gösteriniz. 	➤ Yan tarafta görülen şekil üzerinde okla belirtilen bölgeleri yazarak çalışınız. ➤ İnsan maketi, şema, afiş, resim vb. eğitim materyallerinden yararlanınız.

<p>➤ İnsan vücudunun bölümlerini şekil, afiş, şema, vb. eğitim materyalleri üzerinde gösteriniz.</p> 	<p>➤ Şekil üzerinde oklarla belirtilen yerlere vücudun bölümlerini yazarak çalışınız.</p>
<p>➤ Karın boşluğunda yer alan bölgeleri şekil, afiş, şema, vb. eğitim materyalleri üzerinde gösteriniz.</p> 	<p>➤ Şekil üzerinde oklarla belirtilen yerleri yazarak çalışınız.</p>
<p>➤ Vücut boşluklarını ayırt ediniz.</p> 	<p>➤ Şekil üzerinde oklarla gösterilen vücut boşluklarını yazarak çalışınız.</p> <p>➤ İnsan maketi, organ maketleri, iskelet, afiş, resim, şema, anatomi atlası kullanınız.</p>

<p>➤ Eksenleri ayırt ediniz.</p> 	<p>➤ Eksenleri, yanda görülen şekil üzerinde yazarak çalışınız.</p> <p>➤ Eksenleri gösteren afiş, şema, resim vb. kullanınız.</p>
<p>➤ Anatomik duruşu uygulayarak gösteriniz.</p>	<p>➤ Şekil 1.9'u inceleyiniz.</p>
 <p>➤ Yönleri uygulayarak gösteriniz.</p>	<p>➤ Yandaki şekil üzerinde yönleri yazınız.</p>

ÖLÇME VE DEĞERLENDİRME

Aşağıdaki soruları dikkatlice okuyunuz ve **doğru** seçeneği işaretleyiniz.

1. İnsan vücudunu bölgelere ayırarak inceleyen anatomi dalı, aşağıdakilerden hangisidir?
A) Sistematik anatomi
B) Mikroskopik anatomi
C) Topografik anatomi
D) Komperatif anatomi
E) Makroskopik anatomi
2. Koltuk bölgesinin Latince karşılığı, aşağıdakilerden hangisidir?
A) Regio deltoidea
B) R.axillaris
C) R. mamalis
D) R. glutealis
E) R. pectoralis
3. Aşağıdakilerden hangi terim, son ek getirilerek oluşturulmuştur?
A) İntramuskuler
B) Abrachia
C) Bilateral
D) Epiderm
E) Renalis
4. Aşağıdakilerden hangisi, abdomen bölgesini tanımlayan bölgelerden birisi değildir?
A) Regio facialis
B) R.epigastrica
C) R.Hypogastrium
D) R.İnguinalis
E) R.Umblicalis
5. Önden arkaya veya arkadan öne doğru yere paralel inen yatay eksen, aşağıdakilerden hangisidir?
A) Vertikal eksen
B) Transvers eksen
C) Sagital eksen
D) Frontal eksen
E) Median eksen

DEĞERLENDİRME

Cevaplarınızı cevap anahtarıyla karşılaştırınız. Yanlış cevap verdiğiniz ya da cevap verirken tereddüt ettiğiniz sorularla ilgili konuları faaliyete geri dönerek tekrarlayınız. Cevaplarınızın tümü doğru ise bir sonraki öğrenme faaliyetine geçiniz.

ÖĞRENME FAALİYETİ-2

AMAÇ

Hücrenin yapı ve işlevlerini ayırt edebileceksiniz.

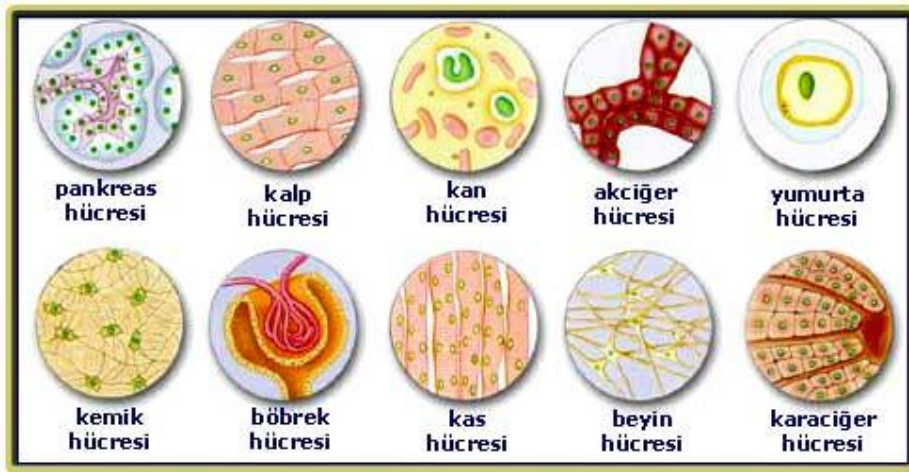ARAŞTIRMA

- Hücre yapı ve görevlerini biyoloji, fizyoloji kitaplarından ve önerilen kaynaklardan araştırınız. Araştırmanınızı sunu haline getirerek sınıfta sununuz.
- Hücre zarından madde taşıma yollarını gösteren afiş, şema vb. eğitim materyallerini inceleyiniz.
- Hücre bölünmesi ve çoğalması esnasında, geçen evreleri eğitim posterleri üzerinde inceleyiniz.

2. HÜCRE

Canlı organizmasını oluşturan en küçük ve işlevsel birim, hücredir. İnsan vücudunu oluşturan doku, organ ve yapılar birçok hücrenin ve hücreler arası destek yapıların bir araya gelmesiyle oluşmuştur.

Hücrelerin şekilleri, boyları ve büyüklükleri birbirinden farklıdır. Yassı, yuvarlak, prizmatik, ipliksi, küpsü, yıldız, kirpiksi şekilde olanları vardır. İnsan hücreleri ortalama 15-20 mikron çapındadır. En küçük hücre, 2-4 mikron çapında beyindeki mikroglia hücresidir. En büyük hücre ise 150-200 mikron çapındaki kadın döl hücresi ovumdur. Bazı hücrelerin boyları birkaç mikron iken sinir hücresinin (nöron) boyu uzantılarıyla birlikte bir metreyi bulur.



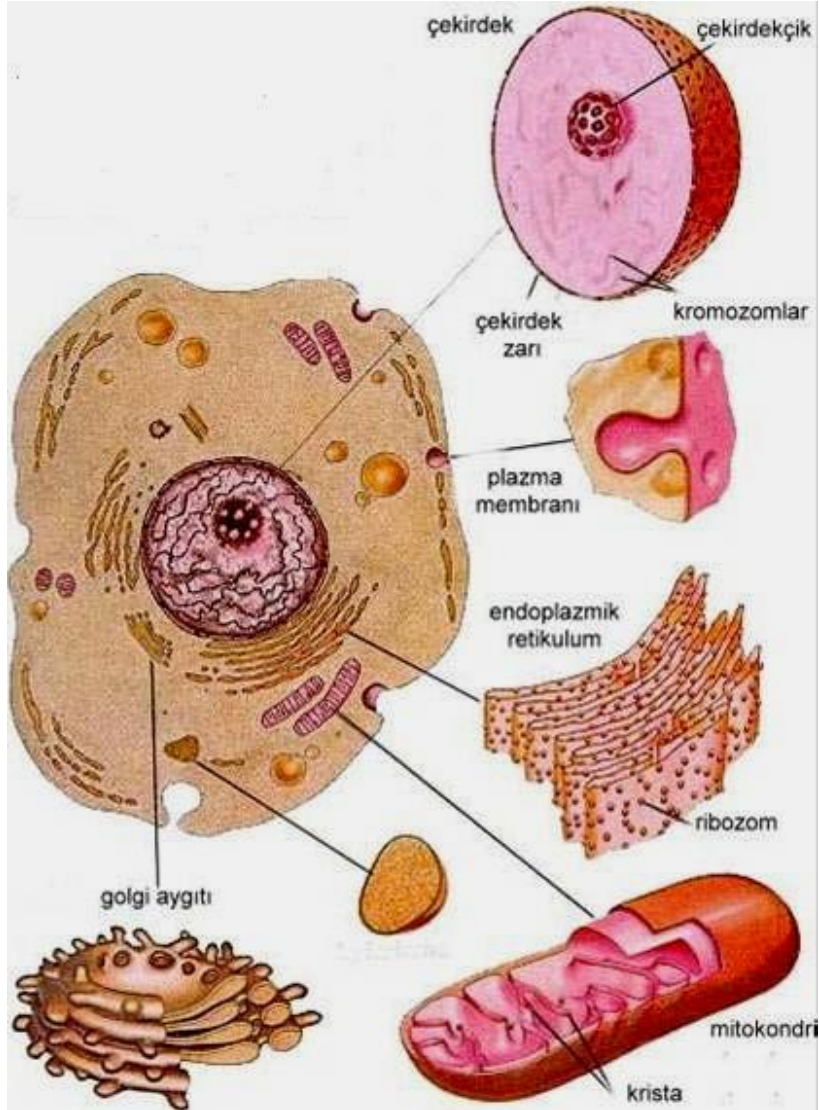
Şekil 2.1: Farklı hücre görünümleri

Bu farklılıklara rağmen tüm hücrelerin temel ortak özellikleri şunlardır:

- Bölünerek çoğalırlar.
- Hareket ederler.
- İç ve dış etkenlerle uyarılırlar.
- Büyüyüp gelişirler.
- Madde değişimi ve taşınmasını sağlarlar.

2.1. Hücrenin Yapısı

Hücrelerin çevresi hücre zarı ile sarılıdır. Ortada çekirdek, hücre zarı ile çekirdek arasında ise hücre gövdesi bulunur.



Şekil 2.2: Hücre yapısı

2.1.1. Hücre Gövdesi (Sitoplazma)

Hücre çekirdeği (nukleus) ile hücre zarı (plazmalemma) arasında yer alan kısma sitoplazma denir. Hücrenin en büyük ve en önemli maddesidir. Sitoplazma renksiz ve saydam çığ yumurta akı kıvamında bir sıvıdır. Sitoplazmanın içinde değişik büyüklükte ve dağınık durumda partiküller ve organeller vardır. Partikül ve organellerin içinde bulunduğu sıvı hücre zarının hemen altına düşen bölümde pelte halini alır. Buraya ektoplazma adı verilir. Ektoplazma ile çekirdek arasında kalan bölüme endoplazma denir.

Sitoplazma; organeller, cansız maddeler ve hücre içi sıvıdan oluşur.

2.1.1.1. Organeller

Sitoplazmada bulunan fiziksel ve işlevsel özellikleri olan yapılara organeller denir. Organeller; endoplazmik retikulum, ribozomlar, mitokondri, lizozomlar, golgi kompleksi, sentrozomlar, peroksizomlar, mikrotubulus, mikrofibriller ve silialardır.

➤ Endoplazmik Retikulum (ER)

Sitoplazmanın kesecikler halinde bulunan boşlukları birbirleriyle birleşip kanalcıklar sistemini oluşturur. Oluşan bu kanalcıklar sistemine endoplazmik retikulum denir. Kanal ve keseciklerin etrafı zarla çevrilidir. İçinde sıvı vardır. Bu sistemler; bir uçlarıyla sitoplazmik zara diğer uçlarıyla çekirdek zarına tutunur. Böylece hücre içinde ve dışında madde taşınmasında rol oynar. İki çeşit endoplazmik retikulum vardır.

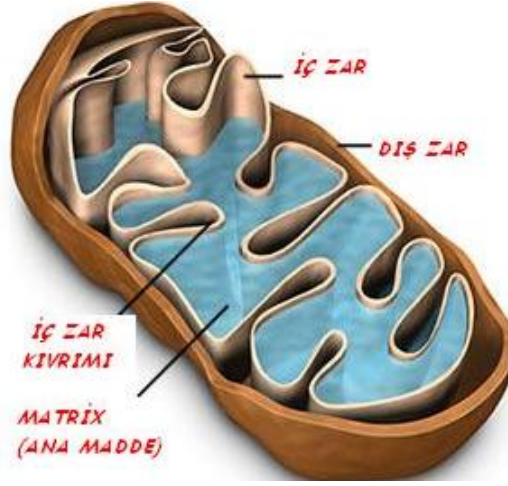- Granüllü ER: Zarlarında ribozom bulunur ve protein sentezi yapar.
- Granülsüz ER : (Düz E.R) Zarlarında ribozom yoktur. Düz ER steroid hormonların, lipidlerin (yağ), glukojenin sentezinde ve çeşitli enzimatik olaylarda rol oynar.

➤ Ribozom

Hücrenin en küçük organelidir. Granüllü endoplazmik retikulum üzerinde sitoplazmada serbest halde bulunur. Hücredeki görevi protein sentezi yapmaktır. Yapısında RNA (Ribonükleik asit) ve protein vardır yani nükleoprotein yapıdadır.

➤ Mitokondri

Sitoplazmanın tüm bölümlerinde bulunur. Mitokondri olmadan hücreler besin ve oksijenden enerji üretemez. Bu nedenle mitokondri, hücrenin hem solunum hem de enerji yapan ve depolayan merkezidir. Mitokondrinin etrafı çift zarla çevrilidir. Çift katlı zarın içte bulunan yüzeyi geniştir ve mitokondriye doğru uzantı yapar. Uzantı ve kıvrımların içinde enzimatik olaylar gerçekleşir. Mitokondri içindeki boşlukta çözünmüş enzimler bulunur. Bu enzimlerle iç zara tutunmuş enzimler, besin maddeleri ve O₂ ile karşı karşıya geldiklerinde, birleşip ortama CO₂ ve su verir. Oksidasyon sonucu ortaya enerji çıkar. Ortaya çıkan enerji adenozintrifosfatın (ATP) sentezlenmesinde kullanılır. Sentezlenen ATP mitokondri dışına taşınarak enerji gereken yere gönderilir veya depolanır. Mitokondrinin yapısında, hücre çekirdeğindeki deoksiribonükleik aside (DNA) benzer yapıda DNA vardır. DNA'nın kontrolü altında mitokondriler bölünerek çoğalır. Enerji gereksinimi fazla olan hücrelerde mitokondri sayısı da fazladır.



Şekil 2.3: Mitokondri

➤ Golgi Aygıtı

Çekirdeğe yakın düz veziküllerin (içinde sıvı olan kesecik) üst üste dizilmesiyle meydana gelmiş bir yapıdır. Salgılama görevi vardır. Golgi aygıtı salgı yapan hücrelerde daha iyi gelişmiştir. Endoplazmik retikulumla (ER) birlikte görev yapar. Endoplazmik retikulumdan ayrılan ER vezikülleri golgi aygıtıyla birleşir; böylece ER’deki maddeler golgi aygıtına geçiş yapar. Geçen maddeler, golgi aygıtınca sentezlenir. Lizozomlar; salgı vezikülleri, lipoprotein, glukoprotein ve mukopolisakkarit gibi sitoplazmanın diğer birleşenlerini oluşturur. Oluşan maddeler, yine golgi aygıtı aracılığıyla hücre dışına verilir.

➤ Lizozomlar

Golgi aygıtınca oluşturulan veziküler yapıdır. Tüm sitoplazmada bulunur. Etrafları çift katlı lipit yapıda zarla çevrilidir. Lizozomların içerisinde çeşitli enzimler bulunur ve bu enzimlerle hücrenin sindirim ve savunma görevini yapar. Makrofaj ve lökosit hücrelerinde çok sayıda bulunur. Lizozomlar etkilerini çeşitli yollarla gösterir.

Lizozomların etkileri:

- Yapılarındaki sindirim (hidrolitik) enzimleri aracılığıyla organik bileşikler parçalar. Glikojeni-glukoza, proteini-aminoaside dönüştürür.
- Dışarıdan hücreye alınan bakteri, yabancı protein ve benzeri maddeleri sindirir yok eder.
- Yaşlanan, içi partikülle dolan lizozomların zarları parçalanır ve enzimler hücre içine geçer. Serbest kalan enzimler hücrenin kendisini sindirir, yok eder. Buna, **otolizis** denir.

➤ **Sentrozomlar**

Hücre çekirdeğine yakın yerleşen, silindir şeklinde, birbirine dik konumda olan, kısa borucuklardır. Hücrenin hareket merkezidirler. Hücrenin bölünmesi (mitoz bölünme) esnasında kromozomların tutundukları iplikçikleri yaparlar.

➤ **Peroksizomlar**

0.5 mikron çapında ve zarla çevrili organeldir. Oksidaz enzimi içerir. Hücre içindeki kimyasal maddeleri oksijenle birleştirip hidrojen peroksit üretir. Ayrıca hücre için zararlı maddeleri oksitleyerek zararsız hale getirir. Peroksizomların sayıları, karaciğer ve böbrek hücrelerinde çoktur.

➤ **Mikrotubuluslar**

Mikro boşluklardır. Boşluklar, proteinin alt birimlerinden oluşur. Sentrozomlar tarafından üretilir. Granül, vezikül ve mitokondrilerin taşınmasında rol oynar.

➤ **Mikrofibriller**

İpliksi oluşumlardır. Protein molekülünden oluşmuşlardır. Kas, sinir ve epitel hücrelerinde bulunurlar. Bulundukları yapıya göre adlandırılırlar. Mikrofibriller, kas yapıda bulunup, kasılmayı sağlar. Nörofibriller, sinir hücresinde duyu iletimi; epitel hücrelerdeki tonofibrillerde hücreler arası bağlantı yapar.

➤ **Silialar**

Hücrelerin bazılarında, sitoplazma dışı doğru hareketli uzantılar yapar. Bu uzantılara silia denir. Epitel hücrelerinde iplik, kamçı, kuyruk, kirpik şeklinde olanları vardır. Silialar hücrede hareketi sağlar.

2.1.1.2. Cansız Maddeler (İnklüzyonlar)

Hücre sitoplazmasında farklı büyüklüklerde cansız maddeler bulunur. Hücreye, dış ortamdan alınır ya da metabolik olaylar sonunda oluşur fakat metabolik işlemlere katılmaz. Cansız maddeler; salgı granülleri, protein taneleri, yağ asitleri, glukojen molekülleri ve fosfolipitlerdir. Glukojen ve protein molekülleri bazı hücrelerde iplik (fibril) şeklinde özelleşerek kümeleşirler.

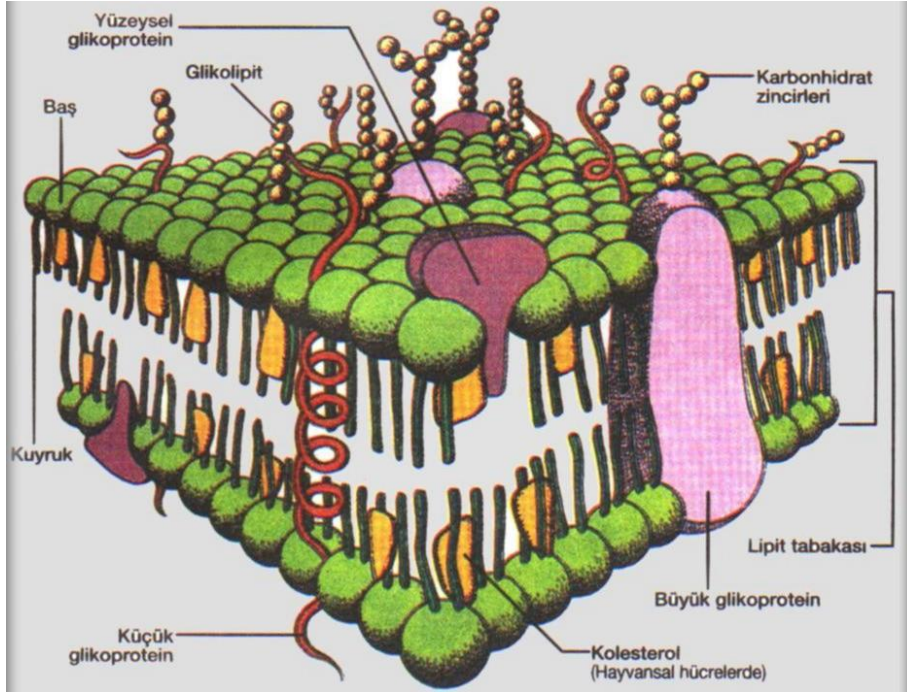
2.1.1.3. Hücre İçi (İntrasellüler) Sıvı

Hücre içinde, sitoplazma ve çekirdekte sıvı bulunur. Hücre içinde bulunan sıvıya, 'intrasellüler' sıvı denir. Vücut sıvılarının yaklaşık % 40' ı, intrasellüler sıvıdır.

2.1.2. Hücre Zarı (Membrena Cellularis – Plazmalemma)

Hücreyi çevreleyen ince (7.5-10 nm) zardır. Yapısında protein, lipit, karbonhidrat, fosfolipit, kolesterol bulunur. Protein molekülleri, çift lipit tabakaları arasına ve yüzey bölümlerine yerleşmiştir. Proteinler hücre içi ve dışı sıvıların geçişini sağlayan por (gözenek, kanal) içerir. Bazı maddelerin hücre içi ve dışına geçişinde kolaylık sağlarken seçici davranır. Buna; hücre zarının seçici geçirgenliği (selektif-permeabilite) denir. Proteinler aynı zamanda büyük molekülü parçacıkların geçişinde de taşıyıcı protein görevi yapar.

Hücre zarı, düz veya girintili çıkıntılı olabilir. Bazı bölümlerindeki parmaklı uzantılara, mikrovillus denir. Bazı bölümlerinde ise içe uzantılar (intrastoplazmik girinti) yapar.



Şekil 2.4: Hücre zarının yapısı

2.1.2.1. Hücre Zarının Fonksiyonları

- Hücre içi ve dışı (intraseküller-ekstrasellüler) sıvıların birbirine karışmasını engeller.
- Sitoplazmayı çevreler ve hücrenin yapısını korur.
- Hücrede madde geçişini düzenler ve kontrol eder.
- Hücre içi aktiviteleri uyararak reseptör görevi yapar.
- Hücre dışından gerekli maddeleri hücre içine alır. Hücre içinden de bazı maddeleri hücre dışına verir.

2.1.2.2. Hücre Zarında Madde Taşınma Yolları

Hücrenin işlevleri için gerekli olan maddeler, hücre dışı sıvıdan, hücre zarının denetiminde hücre içine taşınır veya hücre dışına çıkarılır. Madde taşınma yolları şunlardır:

➤ Difüzyon

Eriyebilir maddelerin moleküllerinin, kendi hareketleriyle yoğunluğu çok olan ortamdan, yoğunluğu az olan ortama doğru geçmeleri, difüzyon olarak adlandırılır.

- **Basit Difüzyon:** Bazı molekül ya da iyonlar enerji sarf etmeden kendi enerjileriyle hücre zarından geçer. Buna, basit difüzyon denir. Özellikle alkol, O₂, CO₂ gibi bazı maddeler bu yolla geçiş yaparlar. Bu maddeler hücre zarıyla temas edip onun lipid tabakasında erir ve hücre zarından geçerler. Bazı molekül ve iyonların yağda eriyebilme özellikleri vardır. Yağda eriyen madde ve moleküller, lipid tabakada eriyip hücre içi ve dışı konsantrasyon farkıyla çok yoğun ortamdan az yoğun ortama geçiş yapar.
- **Kolaylaştırılmış Difüzyon:** Bazı molekül ve iyonların, çok yoğun ortamdan az yoğun ortama taşıyıcı moleküller (protein molekülleri) aracılığıyla geçmelerine, kolaylaştırılmış difüzyon denir. Bazı moleküllerin lipid de eriyebilme özellikleri azdır. Bu moleküller, taşıyıcı moleküllerle birleşir. Oluşan birleşik yapı, hücre zarının lipid tabakasına temas edince erir ve geçiş yaparlar. Sonra birleşik yapı dağılır ve taşıyıcılar ayrılır. Taşıyıcı, başka bir molekül almak üzere geri döner. Hücre zarından kolaylaştırılmış difüzyonla geçen maddeler, glikoz ve aminoasitlerdir.

Basit difüzyon ve kolaylaştırılmış difüzyon dışında, bazı maddeler çok yoğun ortamdan az yoğun olan ortama, direkt porlar aracılığıyla geçer.

➤ Osmoz

Hücre zarından suyun difüzyonuna yani yoğun olan ortamdan yoğun olmayan ortama geçişine, kısaca yoğunluk farkıyla oluşan su hareketine, 'osmoz' denir. Suyun geçiş ve hareketlerini sağlayan kuvvet 'ozmotik basınç' olarak adlandırılır. Su, hücre zarından kolaylıkla geçer. Geçiş hücre içi ve dışına doğru aynı oranda ve hızda olur. Böylece hücrenin hacminde değişiklik oluşmaz. Bazı durumlarda hücre içi ve dışı sıvıda yoğunluk farkı oluşur. Hücre zarından hücre içine su geçer ve hücre şişer, ya da hücre dışına geçerek hücre büzülmesine neden olur.

➤ Aktif Taşıma

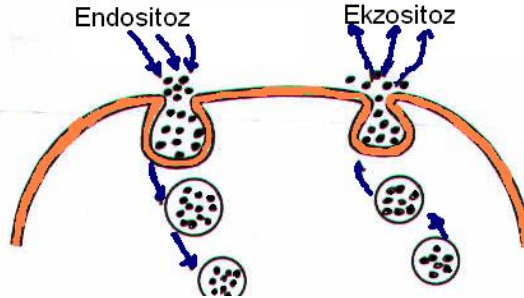
Hücre zarından molekül ve iyonların taşıyıcı molekül aracılığıyla ve enerji desteği alarak az yoğun ortamdan, çok yoğun ortama geçmelerine, 'aktif taşıma' denir.

Aktif taşımada az yoğunundan çok yoğunu geçiş olacağından taşıyıcı madde molekülleri enerjiye ihtiyaç duyar. Enerji, hücrede bulunan Adenotrifosfat (ATP) dan sağlanır. Şeker, aminoasit ve demir, sodyum, potasyum, hidrojen, kalsiyum gibi iyonlar bu yolla taşınır.

➤ Endositoz ve Ekzositoz (Sitozis)

Makromoleküler maddelerin (ör: polinukleotid, polisakkarit, protein) ve partiküllerin hücrenin içine alınmasına, ‘endositoz’ denir. Endositozda hücre zarındaki küçük veziküller hücre içine doğru girinti yaparak taşınacak maddeleri içine alır ve sonra bulundukları yerden koparak sitoplazmada serbest hale geçer. Endositoz iki şekilde oluşur:

- **Pinositoz:** Küçük veziküller ekstrasellüler sıvıyı hücre içine alır. Buna hücrenin sıvıyı içmesi, pinositoz denir. Suda çözünmüş büyük, küçük moleküller, elektrolit ve çözeltiler bu yolla alınır.
- **Fagositoz:** Bakteri, parçalanmış doku partikülleri gibi katı maddeler vezikül aracılığıyla alınır ve sindirilir. Lenf hücreleri, bazı doku makrofaj hücreleri ve lökositler fagositoz yeteneğine sahiptirler.
- **Ekzositoz:** Maddelerin hücre zarından veziküller aracılığıyla hücre dışına çıkarılmasına denir. Hücre içindeki veziküllerin, granüllerin yıkımı sonrası ortaya çıkan ürünler bu yolla hücre dışına çıkarılır.



Şekil 2.5: Endositoz ve ekzositoz

2.1.2.3. Hücre Zarı Dinlenim Potansiyeli

Hücre zarı, hücre içi ve dışı sıvıyı birbirinden ayırır. Hücre içi ve hücre dışı sıvıda bulunan iyonların özgül nitelikleri, taşıdıkları elektriksel yük (+,-) ve yoğunlukları farklıdır. Bu nedenle hücre içi ve dışı arasında bir potansiyel (elektriksel gerilim) farkı ortaya çıkar. Buna ‘**zar potansiyeli**’ denir. Zar potansiyeli, bir ucu hücre içine ve bir ucu hücre dışına konulan elektrotlarla ölçülüp kaydedilebilir. Hücre zarı potansiyel farkının oluşmasında, Na⁺ (sodyum) K⁺ (potasyum) Cl⁻ (Klor) iyonları rol oynar.

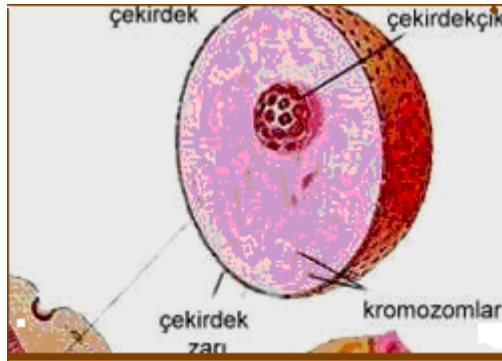
Hücre, etkinlik göstermediği zamanda (örneğin: salgı hücresinin salgı yapmadığı, kasın kasılmadığı dönem) ölçülen potansiyel farkın, **zar dinlenim potansiyeli** denir. Hücre etkinlik gösterirken zar potansiyeli değişir. Etkinlik dönemindeki zar potansiyeline, ‘**aksiyon potansiyeli**’ denir. Hücre dinlenim dönemindeyken Na⁺ (sodyum) iyonu hücre dışına, K⁺ (potasyum) iyonu hücre içine taşınır. Zar, dinlenim potansiyeline geçer. Dinlenim zar potansiyelinin oluşumunda metabolik enerjiye ihtiyaç duyulur. ATP kullanılır. Buna, Na⁺ K⁺ ATPaz pompası denir.

2.1.2.4. Aksiyon Potansiyeli

Hücre etkinlik gösterdiği zaman, impuls (uyarı) aldığında hücre zarının Na^+ geçirgenliği artar ve Na^+ hızla içeri girer. Na^+ içeri girince, zarın dinlenim potansiyeli değişir ve hücre içi (+), hücre dışı (-) olur. Zar potansiyelinin (+) değere ulaştığı döneme **depolarizasyon dönemi** (zarın uyarıldığı dönem) denir. Depolarizasyondan sonra Na^+ geçişi durdurulur. K^+ geçirgenliği artar. Bunun sonunda K^+ iyonu hücre dışında Na^+ iyonu hücre içinde kalır. Bu döneme, **repolarizasyon dönemi** (uyarılmanın gerilemesi) denir ve enerji harcanması gerekmez. Bu dönemlerden sonra hücre eski konumuna (dinlenim potansiyeli) döner. Tekrar Na^+ hücre dışına K^+ hücre içerisine girer ve dinlenim potansiyeline geçiş başlar. İyonların hücre içine ve hücre dışına pompalanmasında ATP enerji için kullanılır. Dinlenim potansiyeli oluşur. Dinlenim durumuna geçen hücre tekrar uyarılmaya hazır hale gelir.

2.1.3. Hücre Çekirdeği (Nukleus)

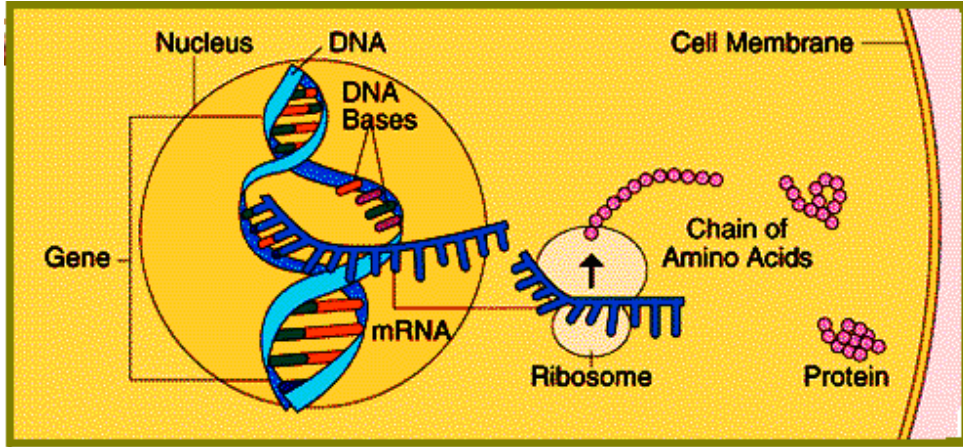
Hücrenin ortasında, çift katlı zarla çevrili yapıdır. Genelde her hücrede bir çekirdek bulunmasına karşın bazı hücrelerde çok çekirdek olabilir. Karaciğer ve kas hücrelerinde olduğu gibi. Bazı hücreler ise çekirdeksizdir. Örneğin kan hücresi olan alyuvarlarda (eritrosit) çekirdek yoktur.



Şekil 2.6: Hücre çekirdeği

Nukleusun zarında porlar bulunur. İç kısmı nukleoplazma denilen sıvıyla doludur. Nukleoplazmada protein yapıda iplikli yapılar vardır. Bunlara, kromatin adı verilir. Mitoz bölünme esnasında kısa kalın iplikler haline dönüşen kromatinler, kromozom olarak adlandırılır. Kromozomların yapısında DNA (Deoksiribonükleik asit) molekülleri vardır. Kromozomlar, kalıtım birimi olan genleri taşır. DNA; genetik sistemi, hücre çoğalmasını ve hücre reaksiyonlarını kontrol eder. Ayrıca kalıtsal özellikleri aktarır. Böylece hücre kalıtsal özellikleri, hücreden hücreye geçer. Cinsiyet hücreleri dışında insan hücresinde 46 kromozom vardır. Cinsiyet kromozomu erkekte XY kadında XX olarak bulunur. Ana babadaki kalıtsal özellikler çocuklarına da geçer.

DNA nukleustaki düzenlemeleri sağlar. Kimyasal reaksiyonları kontrol eder. Kimyasal reaksiyonları kontrol ederken RNA da (Ribonükleik asit) aracılık yapar.



Şekil 2.7: DNA Molekülü

2.1.4. Çekirdekçik (Nukleolus)

Yapısında çok miktarda RNA, ribozom ve protein bulunan etrafında zar olmayan yapıdır. Kromozomlardaki özgül genler tarafından sentezlenen RNA'nın bir bölümü nukleolusta depolanır. Bir kısmı da sitoplazmaya geçerek protein sentezine katılır.

2.2. Hücre Bölünmesi ve Çoğalması

İnsan vücudunda hücreler, bölünüp çoğalarak yeni hücrelerin oluşmasını sağlarlar. Hücresinin yaşam döngüsü (siklus) bir bölünmeden, onu izleyen diğer bir bölünmeye kadar geçen süredir. Hücre bölünmesi mitoz ve mayoz bölünme olarak ikiye ayrılır.

2.2.1. Mitoz Bölünme

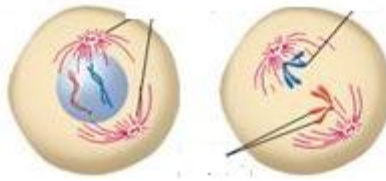
Bir hücresinin bölünerek iki yeni hücre oluşturmaya, mitoz denir. Mitoz çekirdek bölünmesi (karyokinezis) ve sitoplazma bölünmesi (sitokinezis) olarak iki aşamada gerçekleşir. Bu aşamalar gerçekleşmeden önce hücre bölünmek için hazırlanır. Hazırlık evresi, interfaz evresidir. Mitoz interfaz evresinden sonra profaz, metafaz, anafaz, telofaz evreleriyle ve sitoplazmanın bölünmesi ile sonuçlanır.

- **İnterfaz Evresi (Hazırlık Evresi):** İnterfaz evresi sitoplazma içinde sentriyol adı verilen küçük yapıların içinde veya çevresinde gerçekleşir. İnterfaz evresinde sentriyol kendini eşler ve sentriyol çifti çekirdeğin bir kutubunda birbirine yakın yerleşirler. Her sentriyol silindir şeklinde düzenlenmiş dokuz paralel tübüler (boru) yapıdan oluşmuştur. Sentriyol çifti etrafındaki maddelerle beraber sentrozom adını alır. Bu sırada DNA, kromotin iplik halinden kısalıp kalınlaşarak kromozom haline dönüşür ve kendini eşler (replikasyon, kopyalama). Sitoplazmada su ve enzimler, proteinler iki katına çıkar; böylece hücre bölünmeye hazır hale gelmiş olur.



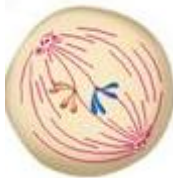
Şekil 2.8: İnterfaz evresi

- **Profaz Evresi:** İnterfazda gevşekçe kıvrılmış, zincirlerden meydana gelen çekirdekteki kromozomlar yoğunlaşarak belirgin kromozomları oluşturur. Bu kromozomların her birine, '**kromotid**' denir. Nukleolus ve nukleus zarı eriyerek kaybolur. Sentrozomlar birbirlerinden ayrılarak hücrenin zıt kutuplarına hareket ederken aralarında iğ iplikleri (mikro tübüller kompleks) oluşur. İğ iplikleri kromotidlerin sentromer noktalarından tutunur.



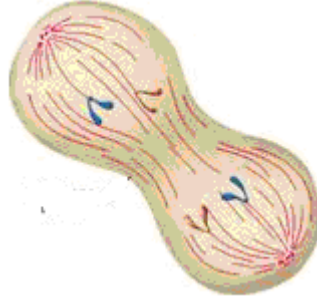
Şekil 2.9: Profaz evresi

- **Metafaz Evresi:** Kromotidler tutundukları iğ iplikleri tarafından hücrenin merkezine çekilerek, hücrenin ekvator düzlemini oluşturacak şekilde dizilir.



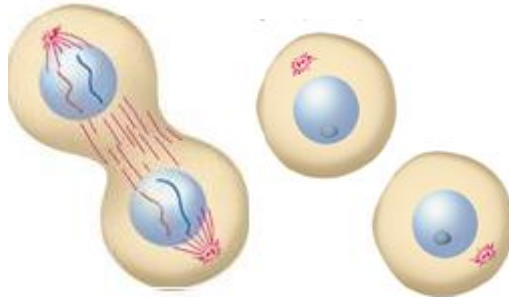
Şekil 2.10: Metafaz evresi

- **Anafaz Evresi:** Ekvator düzleminde dizilen homolog kromozomlar (iki kromotid) birbirinden ayrılarak iğ iplikleriyle kutuplara doğru taşınır. Kutuplara taşınan kromotidler, daha sonra oluşacak hücrenin kromozomlarını oluşturur.



Şekil 2.11: Anafaz safhası

- **Telofaz Evresi:** Profazın tam tersidir. Her iki kutba çekilen 46 kromotid incilir, gevşer kromotin iplikleri haline gelir. Çevresinde hücre zarı oluşur; böylece hücre içinde iki çekirdek görülür. İğ iplikleri kaybolur. Çekirdek bölünmesi tamamlanır. Sitoplazma kısa bir süre sonra iki çekirdek arasından boğumlanarak yanlardan içeriye doğru, hücreyi tamamen ikiye ayırır. Böylece sitoplazma bölünmesi (sitokinezis), tamamlanır. Bu süreçler sonunda ana hücreden iki yeni yavru hücre oluşur. Oluşan yeni hücrelerin genetik bilgileri, ana hücrelerin aynısıdır.



Şekil 2.11: Telofaz safhası

2.2.2. Mayoz Bölünme (Meiose)

Mayoz bölünme, erkek ve kadın cinsiyet (eşey) hücrelerinde görülür. Bölünme eşey hücrenin çekirdeğindeki kromozomlarda meydana gelir.

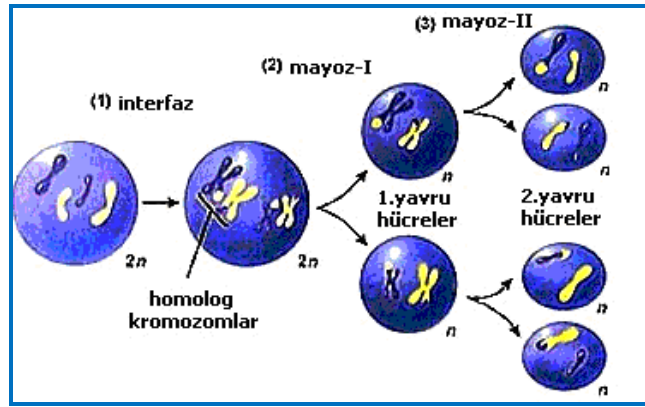
Mayozdan önce hücre bölünmeye hazırlanır. Bu hazırlık, mitozdaki interfaz safhasına benzer. Mayoz bölünme, birbirini izleyen iki aşamada (Mayoz I, Mayoz II) gerçekleşir.

Mayoz I aşamasında; profaz I, metafaz I, anafaz I, telofaz I evreleri görülür. Bu evrelerde tetrat, sinapsis, krosing over (gen değişimi) olayları gözlenir.

Tetrat: Kromozomların drtl şekilde grlmesidir.
Sinapsis: Kardeř kromotidlerin birbirine sarılmasıdır.
Krosing over: Kardeř olmayan kromotidlerin arasındaki gen deęiřimidir.

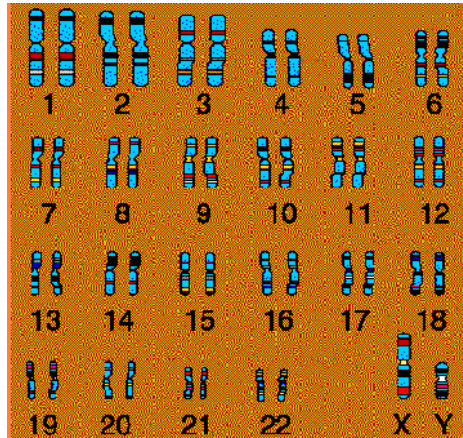
Mayoz I sonunda iki yeni hcre oluřur. Bu hcreler genetik yapı olarak birbirine benzemez ve kromozom sayıları ana hcrenin kromozom sayısının yarısı kadardır.

Mayoz II ařamasında; profaz II, metafaz II, anafaz II, telofaz II evreleri grlr. Bu evrelerde meydana gelen olaylar mitoz blnmedeki olaylara benzer. Mayoz blnme tamamlandıktan sonra drt yeni hcre oluřur.



řekil 2.12: Mayoz Blnme

Blnme bařlamadan nce erkek ve kadın reme ana hcresi 46 kromozom iken mayoz blnme sonucu oluřan hcrelerin her birinin kromozom sayısı 23'tr. Cinsiyet hcrelerindeki 23 kromozomun 22'si otozom (vcut)1'i gonozom (cinsiyet) kromozomudur. Gonozom kadın ovumunda X, erkek spermasında ise X ya da Y dir. Dllenme ile kadına ait X kromozu ile erkeęe ait X kromozomu birleřirse (XX) doęacak bebeęin cinsiyeti kız, erkeęe ait Y kromozomu ile birleřirse (XY), bebeęin cinsiyeti erkek olur. Dllenme yoluyla insan nesli devam eder.



řekil 2.13: Otozom ve gonozom kromozomlar

2.3. Hücre Gelişmesi ve Ölümü

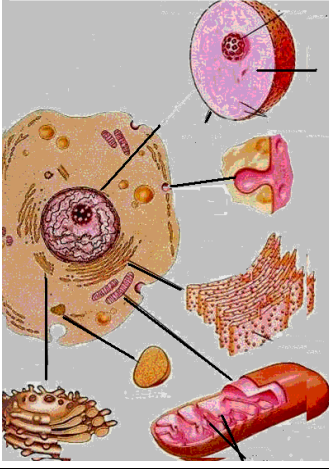
Hücreler, belirli büyüme ve olgunlaşma evresinden sonra ikiye bölünür ve çoğalır. Bölünme ile yeni hücreler oluşur ve bu şekilde yaşamın devamı sağlanır. Vücudumuzda bazı hücrelerin büyümelerinde ve çoğalmalarında farklılıklar vardır. Bağırsak epitel hücreleri sürekli büyüyüp çoğalırken sinir hücreleri (nöron) ve çizgili kas hücreleri çoğalmaz.

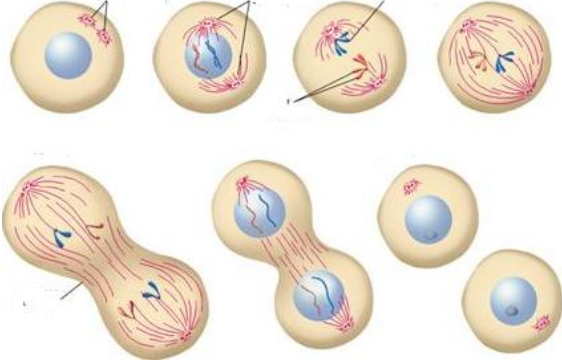
Hücrelerin yaşam süreleri de birbirinden farklıdır. Alyuvarların (eritrositler) yaşam süresi, 120 gün olduğu halde bağırsak epitel hücrelerin yaşam süresi, 36-48 saattir.

Ölen hücrelerin yerine, diğer hücrelerin bölünerek yeni hücre oluşturmaya 'rejenerasyon' (yenilenme) denir. Patolojik, fiziksel, kimyasal çeşitli etkenlerle hücrelerin yapı ve işlevlerinin bozulması 'dejenerasyon'; hücre ölümü ise 'nekroz' olarak adlandırılır..

UYGULAMA FAALİYETİ

Aşağıdaki işlemleri yaptığınızda hücrenin yapı ve işlevlerini ayırt edebileceksiniz.

İşlem Basamakları	Öneriler
<p>➤ Hücre yapı ve özelliklerini ayırt ediniz.</p>	<p>➤ Okulunuzda bulunan hücreye ait eğitim posterlerini kullanınız.</p> <p>➤ Hücre yapı ve özelliklerini yazarak çalışınız.</p> <p>➤ Modül sonunda yer alan internet kaynaklarından yararlanınız.</p>
<p>➤ Hücrenin gövdesini oluşturan organelleri ayırt ediniz.</p>	 <p>➤ Hücreyi gösteren afiş, resim, şema, internet ortamında, hücreye ait bilgi ve görseller kullanınız.</p> <p>➤ Yandaki şekilde hücreyi oluşturan organelleri yazarak çalışınız.</p> <p>➤ Hücre şekli çiziniz.</p>
<p>➤ Hücre zarının yapı ve özelliklerini ayırt ediniz.</p>	<p>➤ Okulunuzda bulunan hücreye ait eğitim posterlerini kullanınız.</p> <p>➤ Hücre zarının yapısını yazarak çalışınız.</p>
<p>➤ Hücre zarında madde taşıma yollarını ayırt ediniz.</p>	<p>➤ Afiş, resim şema vb. hücreye ait görselleri ve şekil 2.5'i inceleyiniz.</p> <p>➤ Hücre zarında madde taşıma yollarını yazarak çalışınız.</p>
<p>➤ Hücre zarında aksiyon potansiyeli ve dinlenme zar potansiyelini ayırt ediniz.</p>	<p>➤ Afiş, resim şema gibi hücreye ait görselleri inceleyiniz.</p> <p>➤ Modül sonunda yer alan kaynaklardan yararlanınız.</p>

➤ Hücre çekirdeğinin yapısını ayırt ediniz	➤ Hücreye ait görsellerden yararlanınız. ➤ Yazarak çalışınız.
➤ Çekirdekçiğin yapı ve işlevlerini ayırt ediniz.	➤ Hücreye ait görsellerden yararlanınız. ➤ Çekirdekçiğin yapı ve işlevlerini yazarak çalışınız.
➤ Mitoz bölünmede gelişen safhaları sıralayınız. 	➤ Afiş, resim şema vb. hücreye ait görselleri kullanınız. ➤ Şekilde görülen mitoz hücre bölünmesi safhalarını yazarak çalışınız.
➤ Mayoz bölünme aşamalarını ayırt ediniz.	➤ Afiş, resim, şema vb.hücreye ait görselleri ve şekil 2.12'yi inceleyiniz. ➤ Mayoz bölünme aşamalarını yazarak çalışınız.
➤ Hücre gelişimi ve ölüm mekanizmalarını ayırt ediniz.	➤ Afiş, resim şema vb. hücreye ait görselleri kullanınız. ➤ Modül sonunda yer alan kaynaklardan yararlanınız. ➤ Özet çıkarınız.

ÖLÇME VE DEĞERLENDİRME

Aşağıdaki soruları dikkatlice okuyunuz ve **doğru** seçeneği işaretleyiniz.

1. Aşağıdakilerden hangisi, hücrede solunum ve enerji merkezi işlevini gören organeldir?
A) Golgi aygıtı
B) Mitokondrium
C) Endoplazmik retikulum
D) Lizozom
E) Ribozom
2. Aşağıdakilerden hangisi, suyun yoğunluk farkına bağlı hareketidir?
A) Difüzyon
B) Ozmoz
C) Aktif taşıma
D) Kolaylaştırılmış difüzyon
E) Ekzositoz
3. Hücre zarından taşıyıcı molekül aracılığı ile taşınma yolu, aşağıdakilerden hangisidir?
A) Kolaylaştırılmış difüzyon
B) Ozmoz
C) Endositoz
D) Ekzositoz
E) Pinositoz
4. Hücre dinlenim potansiyelindeyken hücre içine taşınan iyon, aşağıdakilerden hangisidir?
A) Sodyum
B) Potasyum
C) Magnezyum
D) Kalsiyum
E) Hidrojen
5. İnsan vücudunda bulunan en büyük hücre, aşağıdakilerden hangisidir?
A) Nöroglia
B) Mikroglia
C) Epitel hücresi
D) Ovum
E) Doku hücresi

DEĞERLENDİRME

Cevaplarınızı cevap anahtarıyla karşılaştırınız. Yanlış cevap verdiğiniz ya da cevap verirken tereddüt ettiğiniz sorularla ilgili konuları faaliyete geri dönerek tekrarlayınız. Cevaplarınızın tümü doğru ise bir sonraki öğrenme faaliyetine geçiniz.

ÖĞRENME FAALİYETİ-3

AMAÇ

Dokuların yapı ve işlevlerini ayırt edebileceksiniz.

ARAŞTIRMA

- Kasaptan bir parça kemikli et alarak kemik yapı ve kas yapısını inceleyiniz. İnceleme sonucunu arkadaşlarınızla paylaşınız.
- Sinir hücresi yapısını; anatomi atlası, resim ve afiş, poster vb. eğitim materyellerinde inceleyiniz.
- İnsan maketi üzerinde organları inceleyip aralarındaki farkları arkadaşlarınızla tartışınız.

3. DOKU, ORGAN VE SİSTEMLER

3.1. Doku

Doku aynı işleve sahip benzer hücrelerin bir araya gelerek oluşturdukları yapıdır. Yetişkin bir insanda dört ana doku vardır.

- Epitel doku
- Destek doku
- Kas doku
- Sinir doku

3.1.1. Epitel Doku

Salgı ve örtü sistemindeki dokudur. Bu dokuda hücreler birbirine bitişik ve çizgi halinde birleşmişlerdir. Epitel doku hücrelerine epitel hücre veya epitelyosit denir.

Epitel dokunun çeşitli işlevleri vardır. Bunlar:

- Vücudun ve organların iç ve dış yüzeylerini sararak dış etkilere korur.
- Endokrin ve ekzokrin salgı bezlerinin yapısını oluşturarak salgı yapar.
- Sindirim ve boşaltım organlarında bulunan epitel doku, maddelerin emilimini sağlar.
- Bazı epitel dokularda bulunan duyu hücreleri aracılığıyla duyu alma, kasılma işlevini yapar.

İşlevlerine göre epitel doku; örtü epiteli, salgı epiteli, miyoepitel ve nöroepitel olmak üzere 4 gruba ayrılır:

3.1.1.1. Örtü Epiteli

Vücut boşluklarını ve vücudun dış yüzeyini örterek vücudu dış etkilere korur. Örtü epitelinin altında bağ doku vardır. Bağ doku ile örtü epiteli tabanı arasında bazal membran (taban zar) adı verilen yapı yer alır. Örtü epitelinde damar yapı yoktur. Bağ dokudaki kılcal (kapiller) damarlardan, bazal membran aracılığıyla madde alışverişi yapar.

Örtü epitel hücreleri bazal membranda dizilişlerine ve hücre biçimlerine göre sınıflandırılırlar.

➤ Tek Katlı Epitel

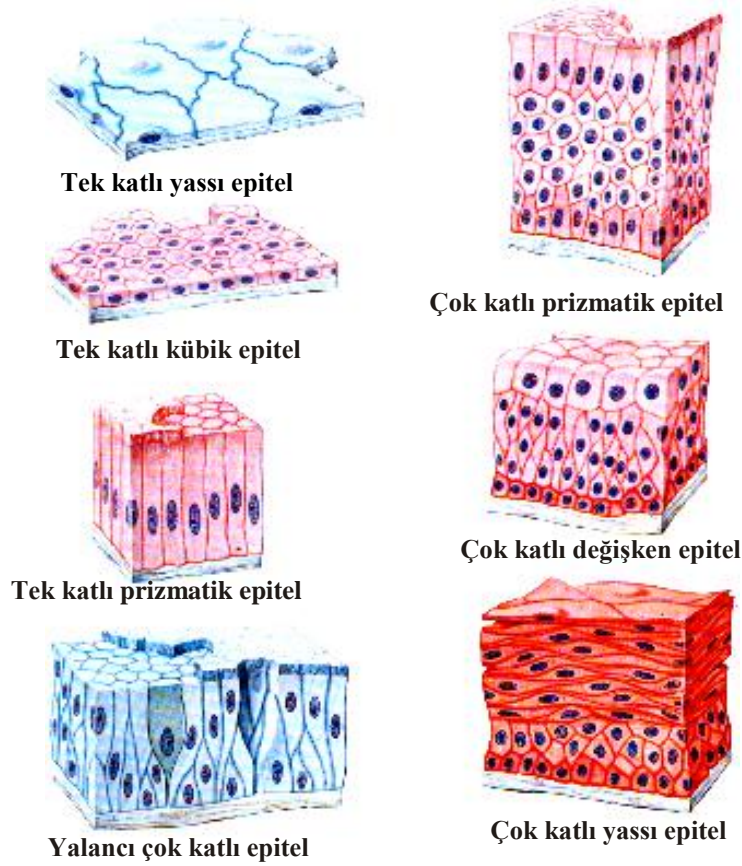
Bazal membranda tek sıra halinde dizilmiş, değişik şekillerdeki epitellerdir.

- **Tek Katlı Yassı Epitel:** Damarların iç yüzeyinde, karın ve göğüs boşluğunun iç yüzeyinde, kalpte, akciğerlerdeki hava keseciklerinde (alveol) bulunur.
- **Tek Katlı Kübik Epitel:** Yapıları geniş ve yüksektir. Salgı bezlerinin yapısında troid bezinde böbrek tübülünde bulunur.
- **Tek Katlı Prizmatik Epitel:** Mide, bağırsak ve uterusda görülür.

➤ Çok Katlı Epitel

Bazal membran üzerinde çok katlı dizilen epiteldir.

- **Çok Katlı Yassı Epitel:** Ağız boşluğu, yutak, yemek borusu, lenf damarlarının yapısında bulunur.
- **Çok Katlı Kübik Epitel:** Sadece ter bezlerinin açılma kanallarının duvarında bulunur.
- **Çok Katlı Değişken Epitel:** Organın işlevine göre şekil değiştirir. İdrar kesesinde (mesane) görülür. Çok katlı değişken epitelyum, mesane idrarla doluyken basık şekildedir. Boşken kendi yapı ve şeklini alır.
- **Çok Katlı Prizmatik Epitel:** Büyük bezlerin yapısında bulunur. Tükürük bezi, gözyaşı bezi gibi.
- **Yalancı Çok Katlı Epitel:** Bazal membranda tek sıra halinde dizilmelerine rağmen aynı hizada olmadıklarından çok katlı görüntü oluştururlar. Gırtlak (larinx), soluk borusu (trakea) gibi solunum yollarında bulunur.
- **Titrek tüylü epitel:** Bu epitel hücrelerin yüzeylerinde ince hassas tüyler bulunur. Tek katlı titrek tüylü epitel, küçük bronşlarda (broşiol), tubada (tüpler), çok katlı olanı burun ve solunum yollarında görülür.



Şekil 3.1: Epitel doku çeşitleri

3.1.1.2. Salgı Epiteli

Salgı epitel hücreleri bir araya gelerek salgı yapan bezleri oluşturur. Salgı bezleri, iç salgı bezleri ve dış salgı bezleri olarak ikiye ayrılır.

➤ İç Salgı Bezleri

Salgılarını direkt kana verir. Salgı bezlerinde salgı üretimi olduktan sonra hücre zarından dışarı çıkar. Kılcal kan damarları tarafından kana geçer. Bunlara, iç salgı (endokrin) bezi denir. İç salgı bezlerinden kana verilen salgyya, hormon denir. Örnek; büyüme hormonunu salgılayan hipofiz bezi gibi.

➤ Dış Salgı Bezleri

Salgılarını çeşitli kanallar aracılığıyla vücut boşluklarına veren bezlere dış salgı (ekzokrin) bezleri denir. Örnek; tükürük bezleri, ter bezleri gibi.

3.1.1.3. Myoepitel

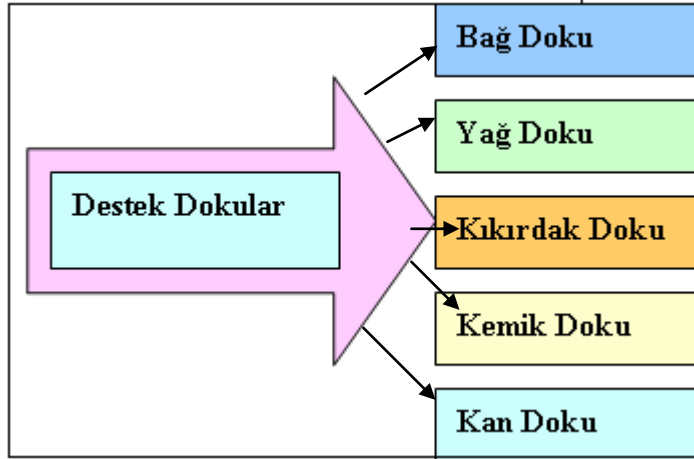
Bazı bezlerin yapılarında bulunur. Myoepitel hücrelerinin sitoplazmalarında ince miyofibriller (kas lifleri) vardır. Miyofibriller kasılır ve bezi sıkıştırır. Salgının boşaltıcı kanallara geçmesini sağlar.

3.1.1.4. Nöroepitel

Nöroepitel hücreleri, duyu epitel hücreleridir. Duyu organlarının yapısında bulunur ve duyuların alınmasında görev alır.

3.1.2. Destek Doku

Vücutta yaygın olarak doku ve organların içinde, organlar arası boşlukta bulunan dokudur. Doku ve organlar arasında bağ kurar ve destek sağlar. Destek dokunun, destekleme fonksiyonunun yanı sıra metabolizma fonksiyonu da vardır. Vücutta bağ doku, yağ doku, kıkırdak doku, kemik ve kan doku olmak üzere beş çeşit destek doku vardır.



Tablo 3.1:Destek dokuların sınıflandırılması

3.1.2.1. Bağ Doku

Bağ doku, dokuları organlara, organları sistemlere bağlayan yapıdır. Yapısında canlı hücreler, canlı olmayan hücreler arası maddeler bulunur. Bağ dokuyu oluşturan hücreler arasında boşluklar vardır. Bu boşlukları ara maddeler olan bağ doku lifleri (elastik, retiküler, kollajen lifler) ve şekilsiz temel madde doldurur. Bağ doku hücrelerinin oluşturduğu sıvıya, doku öz suyu denir. Hücreler arası doku sıvısı, kan kapilleri (kılcak) ile hücreler arası difüzyonu oluşturur. Hücrelerin, beslenme gibi metabolizma olaylarını sağlar. Bağ dokunun doku kayıplarının önlenmesi, yenilenmesi ve vücudu zararlı etkilere koruma bağışıklık maddelerini oluşturma gibi görevleri de vardır. Bağ dokuda sabit ve hareketli hücreler bulunur.

➤ **Bağ Dokunun Sabit Hücreleri**

- **Fibrositler:** Bağ doku hücreleri arasındaki temel maddeyi üretir ve bağ doku harabiyetinde onarım görevini yapar. Bu esnada aktif hale geçer ve fibroblast adını alır.
- **Yağ Hücreleri:** Kan ile gelen yağ asitlerini trigliserid, kolesterol gibi nötral yağlara dönüştürüp depo eder. Yağlar gerektiğinde enerjide kullanır. Bazı organların altlarında veya etrafında bulunan yağ doku organların mekanik etkilerden zarar görmesini engeller ve korur.

➤ **Bağ Dokunun Hareketli Hücreleri**

- **Histiyositler:** Kan damarlarının etrafında bulunur. Aslında sabit hücrelerdir; fakat aktif hale geçtiklerinde uzantıları ile hareket kazanır. Histiyositlerin hareketli hücre haline, makrofaj denir. Makrofaj hücrelerinin fagositoz özelliği vardır.
- **Mast Hücreleri:** Damar geçirgenliğini artıran histamin ve serotonin gibi kimyasal maddeleri sentezleyerek dokuya verir. Kanın pıhtılaşmasını engelleyen heparin maddesini sentezleyerek kan ve doku arası sıvıya salgılar. Mast hücreleri doku parçalanması sırasında ortaya çıkan madde ve molekülleri enzimleriyle yok eder.
- **Plazma Hücreleri (Plazmositler):** Lenfoid dokudaki organlarda ve kan damarlarının çevresinde çok bulunur. Antikor üretir (Organizmanın yabancı kabul ettiği, antijene karşı sentezlenen bağışıklık maddesi).
- **Retikulum Hücreleri:** Lenfoid dokuların temel hücreleridir. Lenf hücrelerini yapar. Antikor yapımında da rol oynar. Retikulum hücrelerinin bazılarının fagositoz yapma özellikleri vardır.
- **Pigment Hücreleri:** Deri, bağ dokusunda, piamaterde (tüm beyin ve omuriliğin etrafını saran ince zar) ve gözün orta tabakasında, retinada bulunur.

➤ **Bağ Dokuyu Oluşturan Lifler**

Bağ doku hücreleri arasında, bağ doku sıvısında bulunan lifler, dokuları sağlamlaştırır. Lifler, fibrositlerin sentezlendiği, proteinlerden yapılmış ince uzun silindirik yapılardır. Üç çeşit lif vardır.

- **Kollajen Lifler:** Sıkı bağ dokusunda bulunur. Fibrillerden yapılmışlardır. Yapılarında kollajen proteini bulunur. Kemik doku, kıkırdak doku ve deride bulunur. Bulundukları dokuları sağlamlaştırır. Kopmadan eğilme bükülme özellikleri olmasına karşın basınç ve çekmelere karşı esneme özellikleri yoktur.
- **Elastik Lifler:** Bulundukları dokularda gevşek ağ oluşturup dokuya esneklik sağlar. Yapılarında elastin proteini vardır. Atardamar duvarında, deride, kulak kepçesinde omurlar arası disklerde bulunur.

- **Retiküler Lifler:** Gevşek bağ dokusunda ve bağ dokunun organlarla komşuluk yaptığı yerlerde bulunur. Esnek değildir. Kılcal damarlar, kas lifleri, sinir lifleri, alveoller arasında, solunum yollarında ve kemik iliğinde bulunur.

➤ **Bağ Dokunun Temel Maddesi**

Bağ doku hücreleri tarafından yapılan, kolloidal (jel) eriyiktir. Yapısında; proteinler, glukoproteinler, karbonhidratlar, mukopolisakkarit, lipit ve su gibi maddeler bulunur. Temel maddeler, kapiller damarlar ve hücreler arasında difüzyonu sağlar. Yapısında bulunan mukopolisakkaritlerden hyaluronik asit doku sıvısını tutar. Tutulan su artarsa ödem tablosu gelişir. Ödem oluştuğunda, temel madde akıcı hale geçer ve doku hücreleriyle kan arasındaki alışveriş hızlanır.

➤ **Bağ Doku Tipleri**

- **Gevşek Bağ Doku:** Esnek bağ dokusudur. Vücutta yaygın bulunur. Kan ve lenf damarlarını sinirleri çevreler. Periton, plevra perikard gevşek bağ doku içerir. Deri ve mukoza altı gibi bölümlerde de vardır.
- **Mezenkim Bağ Doku:** Embriyonal dönemde oluşan dokudur.
- **Mukoz Bağ Doku:** Bağ dokunun geliştiği dönemde ortaya çıkar. Bebeklerin göbek kordonunda bulunur.
- **Sıkı Bağ Doku:** Kollajen lifler bir araya gelerek sıkı bağ dokuyu oluşturur. Yapısında temel madde, fibroblastlar vardır. Sıkı bağ doku kas kışkırtıcı, bağlar, aponevroz (kas kasılmasında işlevi olan yapılar), derinin derma tabakası, ağız mukozası, böbrek, dalak ve lenf düğümü gibi organlarda bulunur.
- **Retiküler Bağ Doku:** Retiküler hücrelerinden retikulum lif ağlarından ve lif ağları arasında bulunan serbest hücrelerden oluşmuştur. Lenf düğümleri, bademcik, dalak gibi lenfoid dokudaki organlarda ve alyuvar, akyuvar, trombosit gibi kan hücrelerinin yapım yeri kemik iliğinde bulunur.


3.1.2.2. Yağ Doku (Adipoz Doku)

Yağ hücrelerinin bir araya gelmesinden oluşmuştur. Yağ hücrelerinin arasında, ara madde olarak kollajen ve elastik lifler vardır. Yağ doku vücudun her yerinde bulunmakla birlikte göz çukurlarında, böbrek kapsülü dışında avuç içi ayak tabanında, eklemlerde, büyük kaslar arasında, kitleler halinde bulunur. Fazla beslenenlerde yağ dokusu artış göstererek obezite (şişmanlık) ortaya çıkar.

➤ **Yağ Dokunun Görevleri**

- Yağ doku, enerji deposu olarak kullanılan yağı depolar ve gerektiğinde kana verir.
- Dokular arası boşlukları doldurarak organların korunmasını sağlar.


- Termoregülasyon (ısının düzenlenmesi) ve vücut ısısının korunmasını sağlar.
- El ayası, ayak tabanında bulunan yağ doku bu organlara mekanik destek sağlar.



Şekil 3.2: Yağ doku

3.1.2.3. Kıkırdak Doku

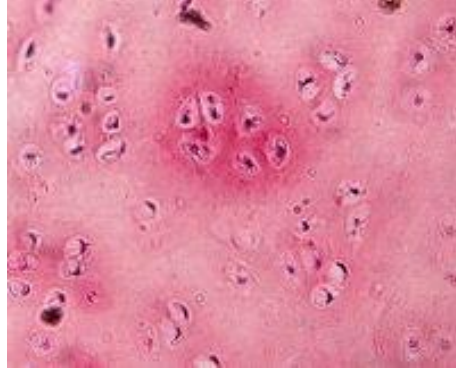Kıkırdak doku, bağ dokunun özelleşmiş şeklidir. Bu nedenle bağ doku gibi destekleyici görevi vardır. Kıkırdak doku, kıkırdak hücreleri (kondrosit) ve hücreler arası maddeden oluşmuştur. Dıştan, perikondrium denilen kıkırdak zarı ile kaplıdır. Perikondrium bağ dokudur. Kıkırdak damarsızdır. Beslenme perikondriumdaki damarlardan difüzyonla oluşur. Yaralanan kıkırdak dokunun onarımı da perikondrium tarafından yapılmaktadır. Kıkırdak; doku yapısında bulunan liflerin sayısına ve kıkırdak hücresinin yapısına göre üç gruba ayrılır.



Şekil 3.3: Kıkırdak doku

➤ Hyalin Kıkırdak

Yapısında dağınık kollajen lifler vardır. Kıkırdak hücreleri kümeler halinde bulunur. Kaburgaların ucu, burun, soluk borusu ve bronşlarda, hareketli eklem yüzeylerinde, kemiklerin uç bölümünde bulunur. Ayrıca embriyonal dönemde ve sonrasında kemik gelişmesini sağlayan dokudur.



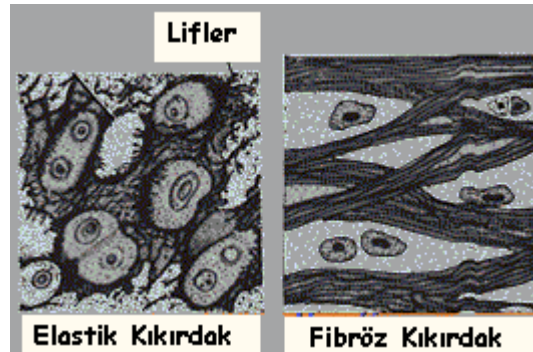
Şekil 3.4: Hyalin kıkırdak doku

➤ **Elastik Kıkırdak**

Yapısında kollajen lifler ve elastik lifler bulunur. Kulak kepçesi, burun kanatları, epiglottis (gırtlak kapağı kıkırdağı) ve gırtlak kıkırdaklarının iç kısmında bulunur.

➤ **Fibroz (Lifli) Kıkırdak**

Yapısında bol kollajen lif taşır. Kıkırdak hücreleri, lifler arasına dağılmıştır. Omurlar arasındaki disklerde, diz kapağında, simfisis pubisde (iki kalça kemiğini önde birleştiren oynamaz eklem) bulunur. Ayrıca gelişme döneminde, proferilizasyon kıkırdağı vardır.



Şekil 3.5: Elastik ve fibröz kıkırdak

- **Proferilizasyon Kıkırdağı:** Hyalin kıkırdak yapısındadır. 20- 21 yaşlarına kadar gençlerin uzun kemiklerinin diafiz (gövde) ve epifizleri (uç) arasında bulunur. Hormonların etkisiyle diafiz tarafında çoğalarak kemik dokusuna dönüşür. Epifiz tarafında ise kemiğin büyümesini ve uzamasını sağlar.

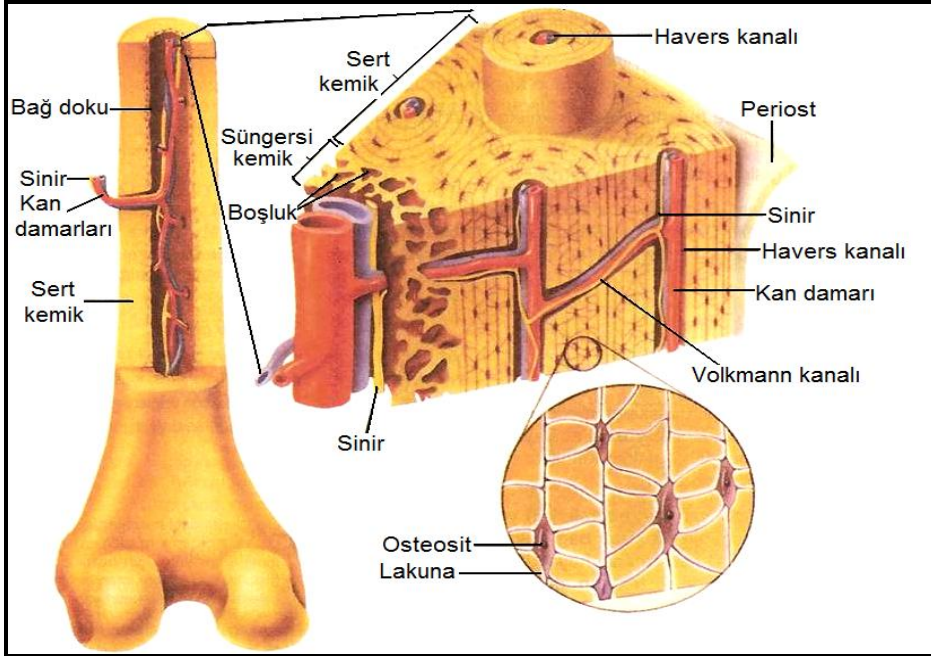
3.1.2.4. Kemik Doku

Kemik doku; kemik doku hücreleri (osteoprogenitör hücreler, osteositler, osteoblastlar, osteoklastlar) kollajen lifler organik ve inorganik maddelerden oluşmuştur.

Kemik dokunun esas maddesinde (matriks) %17 su, % 27 organik, % 56 oranında inorganik madde bulunur. Organik maddeler osein ve kollajen lifler, inorganik maddeler ise kalsiyum fosfat (% 85), kalsiyum karbonat (% 10), kalsiyum floroid ve tuzlarıdır. Kalsiyum tuzları kemiğin sertleşmesini sağlar. Kollajen lifler ise kemiğe esneklik vererek çabuk kırılmasını engeller. Yaşlandıkça organik madde oranı azalır. İnorganik madde oranı artar. Bu nedenle yaşlılarda kemikler çabuk kırılır ve geç iyileşir. İnorganik tuzların yetersizliğinde ise kemik yumuşak kalır, iskelet eğrilebilir.

Kemik dokunun yapısında üç tip kemik hücresi bulunur. **Osteoblastlar** kemik doku ara maddesini oluşturan hücrelerdir. Bu hücreler periost denen zarın hemen altında bulunur. Olgunlaştıklarında, **osteositlere** dönüşür. Kemik esas hücreleri olan osteosit, sert olan ara madde içindeki lakuna denen boşluklarda yer alır. Kemik yıkımını sağlayan hücelere ise **osteoklast** denir. Osteoklastlar kemik kanalı ve boşlukların iç yüzeyinde bulunur. Fagositöz yetenekleri sayesinde kemik ara maddesinin yıkımını sağlar.

Kemiğin eklem yüzleri hariç dışını saran zara, **periosteum** (periost) denir. İnce bir zar olan periosteumun yapısında birçok küçük kan damarları, lenf damarları ve sinirler bulunur. Periosteum; kemiğin enine büyümesini, kemiğin beslenmesini ve kırıklarda kemiğin onarımını sağlar.



Şekil 3.6: Kemik doku

➤ **Kemik Doku Yapısal Olarak İki Kısımdan Oluşur.**

- **Sert (Sıkı) Kemik (Substantica Compacta):**Yapısında inorganik maddeler daha fazla olduğundan sert yapıdadır. Uzun kemiklerin gövdesinde, yassı ve kısa kemiklerin ise yalnız dış kısmında bulunur. Kemiğin içinde, uzun eksenine paralel olarak **havers kanalları** uzanır. Bu kanalların içerisinde kan damarları, lenf damarları ve sinirler bulunur. Havers kanallarını birleştiren, enine seyreden kanallara ise **volkmann kanalları** denir. Sert kemiği oluşturan hücreler, havers kanallarının etrafına dairesel olarak dizilmişlerdir. Kemik hücreleri bu kanallardan besin ve oksijen sağlarken, artıklarını da aynı yolla kana verir.
- **Süngerimsi Kemik (substantica spongiosa):**Süngerimsi kemik uzun kemiklerin uçlarının iç kısmında, kısa ve yassı kemiklerin iç kısmında bulunur. Süngerimsi kemik dokuda havers kanal sistemi yoktur. İnce kemik, bölmelerle ayrılmış boşluklu bir yapıdan oluşur. Boşlukların içinde kırmızı kemik iliği (**medulla ossium rubra**) bulunur. Kırmızı kemik iliğinde kan hücreleri üretilir.

3.1.2.5. Kan Doku

Esas maddesi sıvı olan mezoderm kökenli özel destek dokudur. Kan, plazma adı verilen sıvı kısım ve kan hücreleri (şekli elemanlar) olmak üzere iki ana bölümden oluşur.

Erişkin bir insanda 5-6 litre kan vardır. Kanın % 45 i kan hücreleri, % 55 i plazmadır. Kan hücreleri eritrosit (alyuvar), lökosit (akyuvar), trombositlerdir (kan pulcukları).

Kan dokuyu daha ayrıntılı olarak sıvı, elektrolit ve kan modülünden öğreneceksiniz.

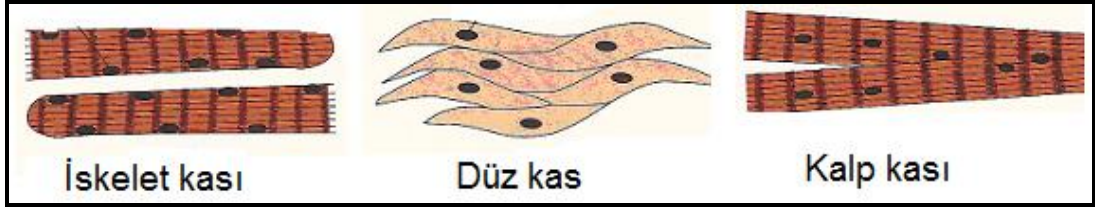
3.1.3. Kas Doku

Kas dokusu; kasılabilir proteinler içeren farklılaşmış hücrelerden oluşmuş dokudur.

Kas hücre ya da lifleri bir araya gelerek kas demetlerini; kas demetleri bir araya gelerek vücudumuzdaki kas yapıyı oluşturur.

Kas hücreleri, ince uzun ve mekik (iğ) şeklindedir. Sitoplazmalarında miyofibril denilen protein yapıda kas telcikleri bulunur. Sitoplazmaya sarkoplazma, sitoplazma zarına ise sarkolemma denir. Kas hücreleri arasında sinir ve kan damarlarından zengin bağ dokusu vardır. Bağ doku, aynı zamanda kas liflerinin birbirlerine bağlanmasını da sağlar.

Kas doku; yapılarındaki miyofibrillerin enine çizgili görünüşüne göre düz kas doku ve çizgili kas doku olarak ikiye ayrılır. Çizgili kas doku da iskelet ve kalp kası olarak ikiye ayrılır.



Şekil 3.7: Mikroskopta değişik kas hücrelerinin görünümü

3.1.3.1. Düz Kas Dokusu

İsteğimiz dışında çalışan organlarda bulunan dokudur. Düz kas dokunun her lifi bir hücredir. Düz kas hücresinde, nukleus ortada tek, ince uzun ve mekik şeklindedir. Uzunluğu ortalama 20-200 mikron, kalınlığı 4-10 mikron arasındadır. Gebelik sürecinde uterus düz kasları 800 mikrona kadar çıkabilir.

Düz kaslar, uterus, mesane, kan ve lenf damarlarının duvarında, sindirim sisteminde bulunur. Düz kasların özellikleri şunlardır:

- İstemsiz çalışır.
- Otonom sinirler tarafından kontrol edilir.
- Kalp hariç, iç organların yapısında bulunur.
- Hücreleri iç şeklindedir.
- Çekirdekleri tek ve ortadadır.
- Pembe renklidirler.
- Çalışmaları yavaş olup, yorgunluk göstermez.
- Bantlaşma göstermez.

3.1.3.2. Çizgili Kas Dokusu

Çizgili kas dokusunun en küçük birimi lif olarak adlandırılır. Çizgili kas dokusu iskelet ve kalp kası olarak ikiye ayrılır.

➤ İskelet Kası

Kemik dokuya tutunan kas yapısıdır. İskelet kası uzun silindirik şekilde enine çizgili kas liflerinden (hücre) oluşur. Liflerin boyu, 1 mm ile 12 cm arasında değişir. Kalınlıkları da 10 mikron 100 mikron arasındadır. Bu dokuda genellikle ince lifler uzun, kısa lifler ise kalındır. En küçük çizgili kas lifleri göz kaslarında, en büyükleri ise iskelet kaslarındadır.

Çizgili kas dokuda myoblast denen hücreler birbiri ardına bölünürler ve kaynaşır. Bunun sonucunda hücreler arasındaki sınır kaybolur. Boyuna uzanan miyofibriller ve kenarlarda çok sayıda nukleusu olan yapı oluşur.

İskelet kas hücresi sarkolemma ile dıştan sarılıdır. Sarkolemma zarının altında sarkoplazmada nukleuslar bulunur. Sarkoplazmada 1-2 mikron çapında kasılmayı sağlayan (kontraktil) miyofibriller bulunur. Miyofibrillerin koyu renkli, kalın olanı miyozin, ince açık renkli olanı ise aktindir. Kas lifi içindeki miyofibrillerin yapısında, miyofilament denilen ince telcikleri oluşturan dört çeşit protein vardır. Bunlardan aktin, troponin tropomiyozin ince filamentleri, miyozin ise kalın filamentleri oluşturur. Filamentler kasılmayı sağlar.

İskelet kasının özellikleri şunlardır:

- İstemli çalışır.
- Motor sinirlerle uyarılır.
- İskelet sistemi üzerinde bulunurlar, vücudun hareketini sağlar.
- Hücrelerin kaynaşması sonucu çok çekirdekli görünür.
- Kasılmaları hızlı ve şiddetlidir.
- Myofilamentleri bantlaşma gösterir.
- Yapısındaki myoglobulinden dolayı kırmızı renkte görünür.

➤ **Kalp Kası**

Çizgili kas olmasına rağmen isteğimiz dışında çalışır. Kalp kası embriyonel yaşamda oluşur. Doğumdan sonra lif sayısı artmaz, sadece boyları uzar. Bağ dokudaki kapiller damarlar, kalp kasının metabolizmasını sağlar. Kalp kası, histolojik ve fizyolojik yönden iskelet kasından farklı yapıdadır.

Kalp kasının özellikleri şunlardır:

- Sadece kalbin yapısında bulunur.
- Otonom sinirler tarafından kontrol edilir.
- Bantlaşma gösterir.
- Bir veya iki çekirdeği olup, çekirdekler ortada bulunur.
- Mitokondri sayısı oldukça fazladır.
- Her hücrenin yan dalları diğerleri ile bağlantı halindedir. Bu bağlantı yerlerine, **interkalar disk** denir.

3.1.4. Sinir Doku

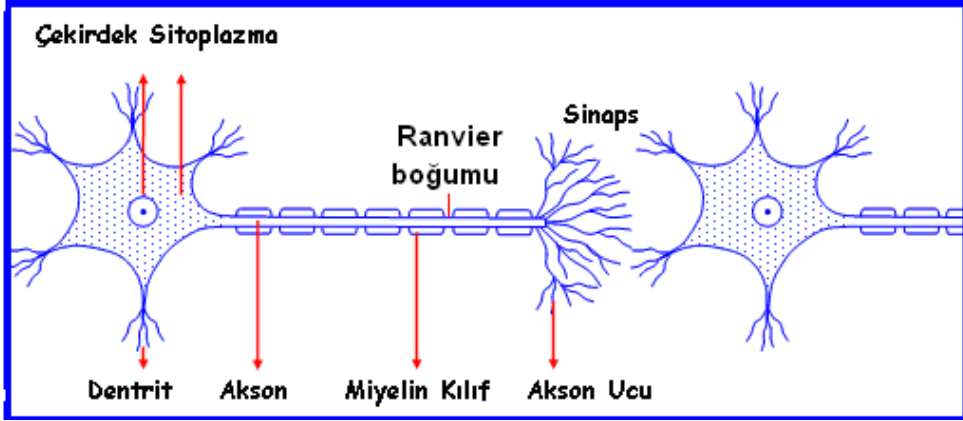
Sinir doku, nöron olarak adlandırılan sinir hücresi, nöronların uzantıları (akson, dentritler) ve nöronlara destek görevi yapan nöroglia hücrelerinden oluşur.

Sinir dokuyu oluşturan hücreler, uyarılabilme ve uyarıtıyı iletebilme özelliğine sahiptir. Bu özellik aracılığı ile organlar uyum içinde çalışır. Aynı zamanda dış dünyayla vücut arasında işlevsel olarak bağlantı da sağlanmış olur.

3.1.4.1. Sinir Hücresi (Nöron)

Nöron, hücre gövdesi ve gövdeden çıkan uzantılardan oluşur.

Sinir hücresinin gövde kısmındaki sitoplazmaya, nöroplazma; nöroplazma zarına da nörilemma denir. Nöroplazmada nukleus, çok sayıda nörofibriller ve organeller bulunur. Burada nöron proteinleri sentezlenir. Nöronun nukleuslu gövde kısımları beyin ve omuriliğin bazı bölgelerinde yoğun bulunur. Bu bölümlere ‘gri cevher’ (boz madde)denir. Vücudun bazı bölümlerinde ise düğümler halinde bulunur. Düğümler ganglion olarak adlandırılır.



Şekil 3.8: Nöron yapısı

Nöronların gövdesinden çıkan uzantıları dentrit ve akson adını alır.

Dentritler: Nöron gövdesinden çıkan kısa ince dallara ayrılmış uzantılardır. İçyapıları nöron gövdesiyle aynı olmasına karşın nörofibril sayısı azdır. Dentritler başka nöronlardan gelen uyarıları alır ve hücre gövdesine iletir.

Aksonlar (Sinir Teli): Hücre gövdesinden çıkan uzun, düz ve tek uzantılardır. Akson sonlanırken çok ince dalcıklara ayrılır. Aksonlar, akson yumruları (sinaptik yumru) denilen içlerinde çok miktarda vezikül bulunan düğme benzeri yapılarla sonlanır. Veziküllerde, transmitter denilen kimyasal maddeler bulunur. Aksonlar, bir sinir hücresinin dentritine veya başka bir vücut hücresine uzanarak sonlanır. Sinir hücresi dentriti veya vücut hücresine uyarıyı aktarır.

Akson içerisinde nöroplazma sıvısı, aksoplazma adını alır. Aksoplazmada akson boyunca ilerleyen nörofibriller, akson boyunca birbirine paralel uzanır. Dentritlerden alınan uyarı, akson boyunca nörofibrillerden de geçer. Aksonların etrafı çok ince bir zar olan aksolemma ile sarılıdır. Aksolemma dışında aksonlar, nöron tipine göre myelin kılıf, schwann kılıfı veya sadece schwann kılıfıyla da sarılıdır. Schwann kılıfı, myelinsiz liflerde doğrudan aksonun etrafını sarar. Myelinli lifler de myelin kılıfından sonra aksonu sarar.

Myelin kılıf nöron, tipine göre 100-900 mikronda kesintiye uğrar. Kesinti noktalarına, ranvier boğumları denir. Ranvier boğumlarında myelin kılıf yoktur.

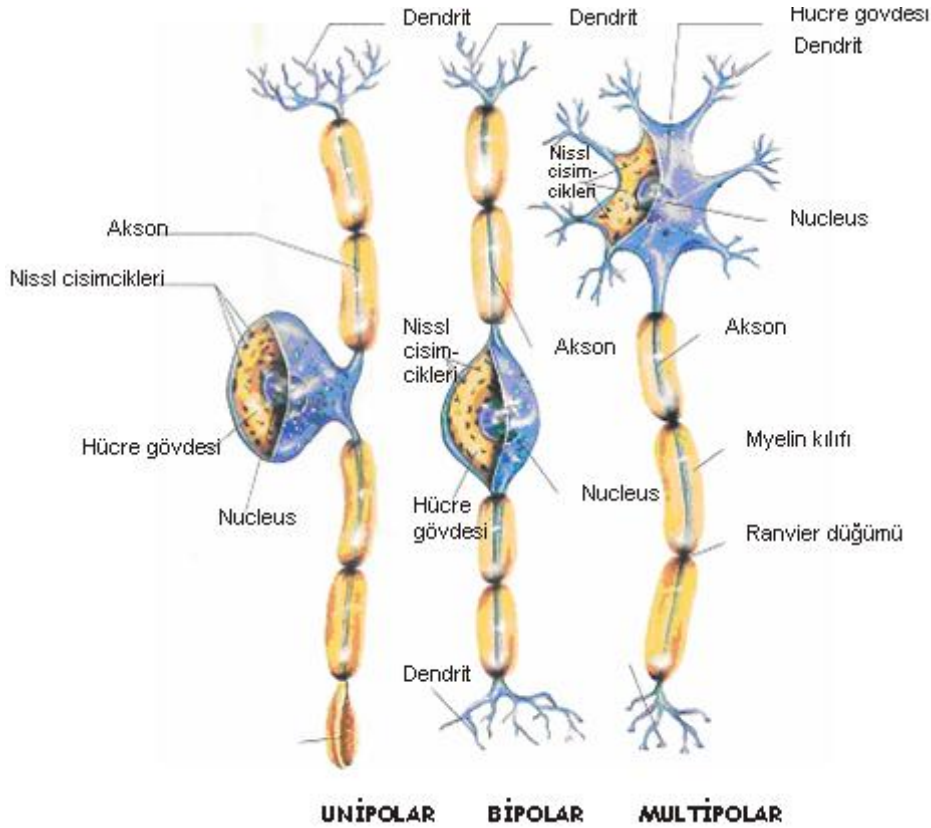
İmpuls iletimi, myelinli sinirlerde daha hızlıdır. Bunun nedeni, myelin kılıfın, uyarının yanlara gitmesini önlemesidir. Uyarı tek yönde gider. Ranvier boğumlarının boğum yerinde kılıf olmadığından iyonlar boğum noktasından rahatça girip çıkar. Nöronlar, fonksiyonlarına ve yapılarına göre sınıflandırılır.

➤ **Fonksiyonlarına Göre Nöron Çeşitleri**

- **Afferent (Sensitif-Alıcı) Nöronlar:** Vücudun değişik bölgelerinden aldıkları uyarıyı merkezi sinir sistemine (beyin omuriliğe) ileten nöronlardır.
- **Efferent (Motor –Verici)Nöronlar:** Uyarıyı merkezi sinir sisteminden alarak vücudun hareket ve salgı organlarına götüren nöronlardır.
- **İnter Nöron (Ara –Bağlayıcı Nöron):** Merkezi sinir sisteminde bulunan nöronlardır. İnternöronlar, merkezi sinir sisteminde afferent ve efferent nöronlar arasında bağlantıyı sağlar.

➤ **Yapılarına Göre Nöron Çeşitleri**

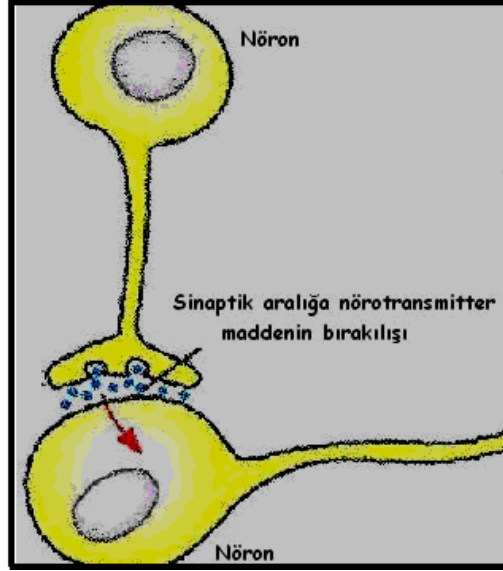
- **Unipolar Nöronlar:** Nöron gövdesinden bir uzantı çıkar. Uzantı ikiye ayrılarak bir ucu dentrit, diğer ucu akson olarak görev yapar. Bunlara, psudounipolar nöron da denir.
- **Bipolar Nöronlar:** Hücre gövdesi mekik şeklindedir. Bir ucundan akson diğer ucundan dentrit çıkar.
- **Multipolar Nöronlar:** Hücre gövdesinden bir akson ve birden fazla dentrit çıkar. Vücudumuzdaki nöronların çoğu bu tiptir



Şekil 3.9: Nöron çeşitleri

➤ Sinaps ve Sinaptik İleti

İki nöronun birbiriyle bağlantı yaptıkları noktaya **sinaps** denir. Sinaptik bağlantı bölgelerinde açıklık vardır. Bu açıklık, sinaptik aralık olarak adlandırılır.

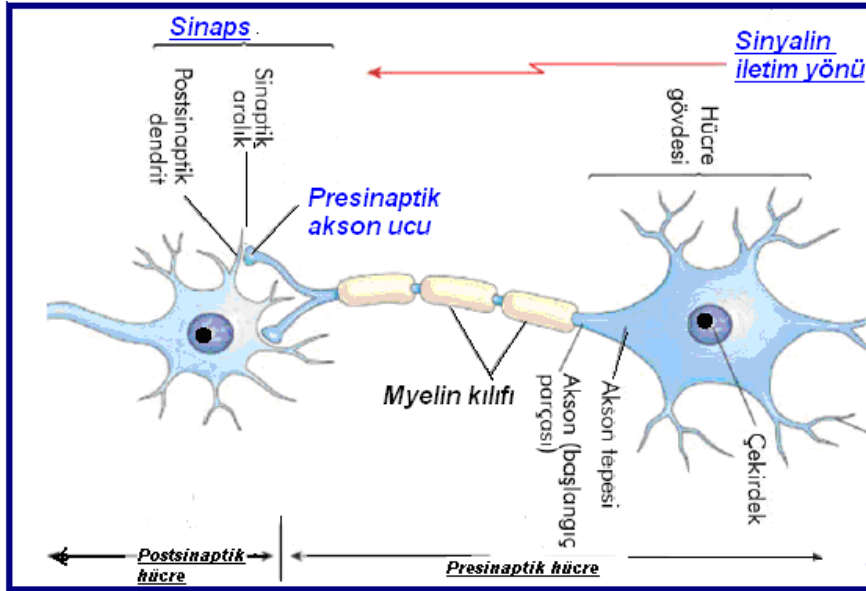


Şekil 3.10: Sinaptik aralık

Sinaptik iletinin oluşmasında, akson ucunda bulunan sinaptik yumrudaki nörotransmitter maddeler ve iletinin yapıldığı hücredeki reseptörler (duyu alıcıları) rol oynar. Sinapsa impulsu getiren nörona **presinaptik nöron**; sinapstan impulsu alarak ilgili yere götüren nörona ise **postsinaptik nöron** denir. Sinapslarda bir nörondan gelen impuls diğer bir nörona aktarılır ya da inhibe edilerek aktarılmaz. İmpulsun aktarıldığı sinaps uyarıcı sinaps, impulsun aktarılmadığı sinaps inhibe edici sinaps olarak adlandırılır. Bir nöron üzerindeki yüzlerce sinapstan bazıları inhibe edici, bazıları uyarıcı sinaps olabilir. Uyarıcı sinapsın en önemli transmitter maddesi, **asetil kolin** ve **norepinefrindir**. İnhibe edici sinapsın nörotransmitter maddesi **GABA** (Gamma Aminobütirik Asit) 'dır.

Presinaptik nörondaki impuls, sinaptik yumruya ulaştığında, sinaptik yumrudaki nörotransmitter maddeler sinaptik aralığa boşaltılır. Postsinaptik nöron membranındaki nörotransmitter maddeyi tanıyan özgül reseptörler nörotransmitter maddeyle birleşir. Bunun sonucunda postsinaptik nöron membranının iyonlara karşı geçirgenliği artar.

Uyarıcı sinapslarda sodyum hücre içine girer. Oluşan aksiyon potansiyeli sonucu impuls iletilir. İnhibe edici sinapslarda klor girişi ve potasyum çıkışı artar. Bunun sonucu impuls iletilmez. Sinirin uyarılması için belirli bir uyarma şiddeti gerekir. Gerekli olan en az uyarı şiddetine, **eşik değer** denir.



Şekil 3.11: Postsinaptik nöron ve presinaptik nöron

➤ Duyu Reseptörleri

Vücudun iç ve dış ortamından gelen uyarıları, duyu alıcısı olan reseptörler alır. Vücudun dışında oluşan uyarıları alan reseptörler, **ekstroreseptörler**dir. Vücudun içinde oluşan uyarıları alan reseptörlere, **interoreseptörler** denir. Reseptörler aldıkları duylara göre şu şekilde sınıflandırılır.

- **Mekanoreseptörler:** Basınç, ses, denge, temas, kaslardaki gerilme vb. duyları alır.
- **Kemoreseptörler:** Lezzet, koku, kandaki O₂, CO₂, pH değişikliklerine duyarlı resöptörlerdir.
- **Termoreseptörler:** Soğuk ve sıcak duygusunu alır.
- **Fotoreseptörler:** Işığa duyarlı reseptörlerdir.
- **Nosireseptörler:** Ağrı duygusunu alan reseptörlerdir.
- **Ozmoreseptörler:** Ozmotik basınç değişikliklerine duyarlı reseptörlerdir.

3.1.4.2. Neuroglia (Glia-Nöroglia)

Nöronlar, nöroglia hücrelerinden oluşmuş özel bir destek doku içinde bulunur. Nöronların gövde ve uzantılarının aralarını doldurarak mekanik ve metabolik açıdan destek görevi yapar. Nöroglia hücreleri, uzantılı küçük hücrelerdir. Bunların yapısı nöronlara benzer fakat işlevleri farklıdır. Sinir doku dejenere olduğunda nöroglia hücreleri çoğalarak bu bölgeyi yama gibi kapatır. Nöronların beslenmesinde ve atık maddelerin uzaklaştırılmasında görev alır. Nöronları komşu nöronlardan ayırır; böylece impulsların nöron boyunca düzenli bir şekilde iletilmesini sağlar. Mikrop, toksin gibi yabancı ve zararlı etkenlerin nöronlara ulaşmasını engeller.

Nöroglia hücreleri, merkezi sinir sisteminde (beyin –omurilik) bulunur. Periferik (çevresel)sinir sisteminde (kafa çifti sinirlerinin ve omurilik sinirlerinin oluşturduğu sistem) bulunan shwann hücreleri ve satellit hücreleride glia hücresi olarak adlandırılır.

➤ **Merkezi Sinir Sistemi Nöroglia Hücreleri**

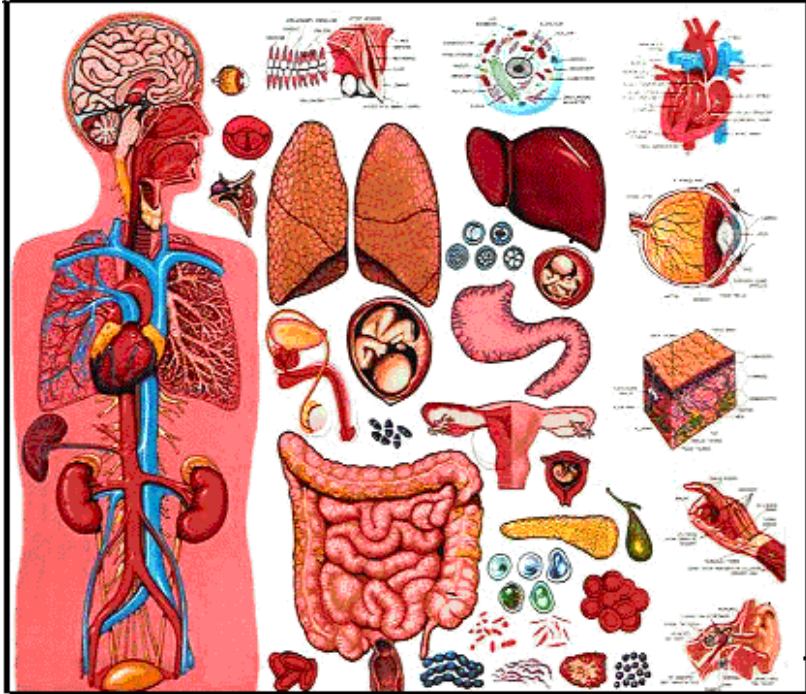
- **Ependim Hücreleri:** Beyin boşluklarını, omurga kanalının iç yüzeyini örter; beyin omurilik sıvısını yapar.
- **Astrocyte (Astrosit) Hücreleri:** Nöron yüzeylerini, sinaps bölgelerini korur.
- **Oliga-Dendroglia:** Merkezi sinir sisteminde myelin oluşturur.
- **Mikroglia Hücreleri:** Zararlı etkenleri yok edip zedelenen sinir dokusunu tamir eder.

➤ **Periferik Sinir Sistemi Nöroglia Hücreleri**

- **Schwann Hücreleri:** Periferik sinir sistemi hücrelerine myelin kılıfı oluşturur.
- **Satellit Hücreleri:** Periferik sinir sistemi ganglionlarının etrafını sarar ve destek görevi görür.

3.2. Organlar ve Sistemler

Vücudumuzda hücreler bir araya gelerek dokuları; dokular bir araya gelerek organları, organlar bir araya gelerek sistemleri oluşturur.



Şekil 3.12: Sistemleri oluşturan yapılar

3.2.1. Organlar

Hücre ve dokuların bir araya gelmesiyle oluşan, vücutta belli bir görev için organize olan yapılara, organ denir. Bir organın oluşumunda değişik yapı ve işlevleri olan dokular bir araya gelmiştir. Organlara sinir, kan ve lenf damarları gelir. Vücudumuzda farklı görevleri olan çeşitli organlar bulunur.

3.2.2. Sistemler

Belli bir görevi yerine getirmek üzere bir araya gelmiş organ topluluklarına, sistem denir. Sistemdeki organlar aynı amaca yönelik çalışır fakat bu amaca ulaşmak için her biri ayrı bir görev yapar. Örneğin, boşaltım sisteminde bulunan organlardan böbrek; kanı süzer, idrar oluşumunu sağlar, idrar boruları idrarı idrar torbasına iletir. İdrar torbasında toplanan idrar, yine bu sistem organı olan idrar kanalı aracılığı ile vücuttan uzaklaştırılır. Görüldüğü gibi hepsi aynı amaca ulaşmak için ayrı fonksiyonlar üstlenmiş ve boşaltım sistemini oluşturmuşlardır.

➤ **Vücudumuzda Sistemler ve Sistemi Oluşturan Organlar**

- **Hareket Sistemi (Systema Locomotorium)**

Vücudun hareketlerini sağlayan sistemdir. Kemikler, kaslar ve eklemlerden oluşur.

- **Solunum Sistemi (Systema Respiratorium)**

Soluk alıp vermemizi sağlayan sistemdir. Burun, yutak (farinks), gırtlak (larinks), soluk borusu (trakea) ve akciğerlerden(pulmones) oluşur.

- **Dolaşım Sistemi (Systema Circulatorium-Kardiyo Vasküler Sistem)**

Kanın vücutta dolaşmasını sağlayan sistemdir. Kalp (cor), atardamarlar (arter), toplardamarlar (ven), kılcal damarlar (kapiller), lenf ve lenf kanallarından oluşur.

- **Sinir Sistemi (Systema Nervosum)**

Vücudun dış dünyayla ve organlar arasında işlevsel bağlantısını sağlayan; diğer sistemlerinde faaliyetlerini düzenleyen sistemdir. Tüm beyin, omurilik ve vücuttaki diğer sinirlerden oluşur.

- **Endokrin Sistem (Systema Endocrina)**

Vücudun metabolizmal faaliyetlerini sağlayan sistemdir. Hipofiz, tiroid, paratroid, böbrek üstü (glandula suprenalis) bezleri ve pankreas bezi gibi bezlerden oluşur.

- **Sindirim Sistemi (Systema Digestorium)**

Alınan besinlerin sindirilmesi, emilmesi, emilmeyen kısımların vücuttan atılmasını sağlayan sistemdir. Ağız boşluğu (cavum oris), yutak (farinks), yemek borusu (özofagus), mide (gaster), ince bağırsak (intestinum tenue), kalın bağırsak (intestinum crassum), rektum, anüs ve sindirime yardımcı olan tükürük bezleri (glandula salivariae), karaciğer (hepar), pankreas ve safra kesesi (vesica fella) gibi organlardan oluşur.

- **Üriner Sistem (Systema Urenea)**

Vücutta metabolik olaylar sonucu oluşan maddelerin süzülerek dışarı atılmasını sağlayan sistemdir. Böbrekler, üreterler, mesane ve üretradan oluşur.

- **Üreme Sistemi (Systema Genitale)**

Neslin devamını sağlayan sistemdir. Erkek ve kadında farklı organ ve oluşumlar bulunur. İç ve dış üreme organları olarak ayrılır. Kadında yumurtalıklar (ovarium), tüpler (tuba uterina), rahim (uterus), vajina ve vulvadan oluşur. Erkek; testis, üreme bezleri ve penisten oluşur.

- **Duyu Organları (Organa Sensuum)**

Göz, burun, kulak, deri ve dil beş duyu organımızdır.

3.3. Zarlar

Zar organ ve oluşumların yüzeylerini, vücut boşluklarının yüzeylerini tabaka halinde kaplayan ince örtüdür. Zarlar; işlevlerine, bulundukları bölge ve organlara göre sınıflandırılır.

➤ **Mukoz Zarlar**

Yapısında tek katlı veya çok katlı örtü epiteli ve bağ dokusu hücreleri bulunan zarlardır. Kendine özgü salgısına, mukus denir. Üriner, sindirim, boşaltım, solunum, üreme sistemine ait organların iç yüzeylerinde bulunur. Mukoz zarlar organları çevreleyerek korur. Sindirim, solunum sistemi organlarının işlevlerinde salgılarıyla yardımcı olur. Solunum yollarından giren yabancı maddeleri mukus salgısıyla dışarı atar; bazı organların yüzeylerinde salgıları aracılığı ile kayganlık sağlar.

➤ **Seröz Zarlar**

Yapılarında, tek katlı örtü epiteli, bağ doku hücreleri bulunur. Vücut boşluklarını çevreleyen yapıların iç yüzeylerinde ve boşluklardaki organların dış yüzeylerinde bulunan zarlardır. Seröz zarın organların yüzeyini kaplayan bölümüne **visseral yaprak**, boşluk duvarını saran bölümüne **paryetal yaprak** denir. Seröz zarların yüzeyleri kaygan ve ıslaktır. Bu nedenle organları nemli tutar, organın hareketlerinde kayganlık ve kolaylık sağlar. Seröz zarlar örttüğü organ ve boşluklara göre adlandırılır.



- **Plevra:** Thorax boşluğu ve akciğerlerin dış yüzeyini saran seröz zardır.
- **Perikart:** Kalbin dış yüzeyini saran seröz zardır.
- **Periton:** Abdominal boşluğu ve bu boşluktaki bazı organların dış yüzeyini saran seröz zardır.

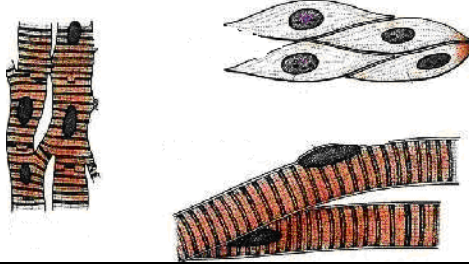
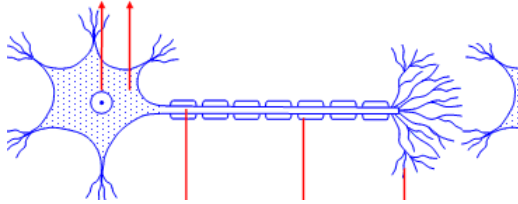
➤ **Synovial Zarlar**

Oynar eklem boşluklarında bulunur. Yapılarında bağ doku ve yağ doku hücreleri vardır. Synovial denilen eklem sıvısı salgılar. Synovial sıvı, yapışkan ve kaygan özelliktedir. Eklem yüzeylerinin karşılıklı hareketlerini ve birbirlerine karşı kaymalarını sağlar; böylece kemiklerin birbirine sürtünüp yıpranmasını engeller.

UYGULAMA FAALİYETİ

Aşağıdaki işlemleri yaptığınızda doku yapı ve işlevlerini ayırt edebileceksiniz.

İşlem Basamakları	Öneriler
<p>➤ Dokuları ayırt ediniz.</p>	<p>➤ Doku afişi, resim, şema, anatomi atlası, gibi öğretim materyalleri üzerinde inceleyiniz.</p>
<p>➤ Epitel doku çeşitlerini ayırt ediniz.</p> 	<p>➤ Doku çeşitlerini ve epitel dokuyu gösteren afiş, şema vb. eğitim materyallerinden yararlanınız.</p> <p>➤ Yanda görülen şekil üzerinde epitel doku çeşitlerini yazarak çalışınız.</p>
<p>➤ Destek doku çeşitlerini ayırt ediniz.</p>	<p>➤ Afiş, resim, şema, anatomi atlasından yararlanınız.</p>
<p>➤ Bağ dokuyu oluşturan yapıları ayırt ediniz.</p>	<p>➤ Afiş, resim, şema, anatomi atlasında inceleyiniz.</p> <p>➤ Yazarak çalışınız.</p>
<p>➤ Yağ doku yapı ve işlevlerini ayırt ediniz.</p>	<p>➤ Afiş, resim, şema, anatomi atlasından yararlanınız.</p> <p>➤ Yağ doku ve yapısını yazarak çalışınız.</p>
<p>➤ Kıkırdak doku yapı ve işlevlerini ayırt ediniz.</p>	<p>➤ Kıkırdak doku yapı ve fonksiyonlarını yazarak çalışınız.</p>
<p>➤ Kıkırdak doku ve çeşitlerini ayırt ediniz.</p> 	<p>➤ Yandaki kıkırdak doku çeşitlerini yazarak çalışınız.</p> <p>➤ Afiş, şema gibi eğitim materyallerinden yararlanınız.</p>
<p>➤ Kemik doku ve işlevlerini ayırt ediniz.</p>	<p>➤ Afiş, şema gibi eğitim materyallerinden yararlanınız.</p> <p>➤ İskeleti inceleyiniz.</p>

<ul style="list-style-type: none"> ➤ Kompakt kemik doku ve süngersi kemik doku özelliklerini ayırt ediniz. 	<ul style="list-style-type: none"> ➤ Afiş, resim, şema, anatomi atlası kullanınız. ➤ İskeletten yararlanınız.
<ul style="list-style-type: none"> ➤ Kas doku özellik ve işlevlerini ayırt ediniz. 	<ul style="list-style-type: none"> ➤ Afiş, şema vb. eğitim materyallerinden yararlanınız. ➤ Teknik laboratuarda bulunan maketleri inceleyiniz.
<ul style="list-style-type: none"> ➤ Kas doku çeşitlerini ayırt ediniz. 	<ul style="list-style-type: none"> ➤ Kas dokuya ait afiş, şema, anatomi atlasından vb. eğitim materyallerinden yararlanınız. ➤ Yanda görülen kas doku çeşitlerini yazarak çalışınız. ➤ Anatomi atlasından yararlanınız.
<ul style="list-style-type: none"> ➤ Nöronun yapısını ayırt ediniz. 	<ul style="list-style-type: none"> ➤ Afiş, resim, şema, anatomi atlasından yararlanınız. ➤ Yanda görülen nöronun oklarla gösterilen bölümlerini yazarak çalışınız.
<ul style="list-style-type: none"> ➤ Nöroglia hücresi yapı ve görevlerini ayırt ediniz. 	<ul style="list-style-type: none"> ➤ Modül sonunda önerilen internet kaynaklarından yararlanınız.
<ul style="list-style-type: none"> ➤ Sistemleri ayırt ediniz. 	<ul style="list-style-type: none"> ➤ Sistemlere ait afiş, resim, şema, anatomi atlası gibi eğitim materyallerinden yararlanınız. ➤ Organ maketlerinden yararlanınız.
<ul style="list-style-type: none"> ➤ Zarları işlevlerine göre ayırt ediniz. 	<ul style="list-style-type: none"> ➤ Afiş, resim, şema, anatomi atlasından yararlanınız.

ÖLÇME VE DEĞERLENDİRME

Aşağıdaki soruları dikkatlice okuyunuz ve **doğru** seçeneği işaretleyiniz.

1. Aşağıdakilerden hangisi, duyu epitel hücresidir?
A) Myoepitel
B) Nöroepitel
C) Titrek tüylü epitel hücresi
D) Tek katlı epitel hücresi
E) Çok katlı epitel hücresi
2. Aşağıdakilerden hangisi, kemiğin dış yüzeyini saran zardır?
A) Endosteum
B) Plevra
C) Endokard
D) Periton
E) Periosteum
3. Aşağıdakilerden hangisi, kıkırdak doku hücresinin adıdır?
A) Pericont
B) Myosit
C) Histiosit
D) Kondrosit
E) Eozit
4. Aşağıdakilerden hangisi, gövdesinde tek bir uzantının çıktığı nöron tipidir?
A) Multipolar nöron
B) Bipolar nöron
C) Unipolar nöron
D) Polipolar nöron
E) Myelonöron
5. Aşağıdakilerden hangisi,abdominal boşluk ve bu boşluktaki organları saran zardır?
A) Plevra
B) Periton
C) Perikard
D) Synovial zar
E) Seröz zar

DEĞERLENDİRME

Cevaplarınızı cevap anahtarıyla karşılaştırınız. Yanlış cevap verdiğiniz ya da cevap verirken tereddüt ettiğiniz sorularla ilgili konuları faaliyete geri dönerek tekrarlayınız. Cevaplarınızın tümü doğru ise Modül Değerlendirme'ye geçiniz.

MODÜL DEĞERLENDİRME

Aşağıdaki cümlelerin boş bırakılan yerlerini **doğru** ifadelerle tamamlayınız.

1. Mikroskopik anatomi,.....veanatomi olarak ikiye ayrılır.
2. Umblikal bölge, çevresindeki bölgedir.
3. Vücudumuzun baş bölümünde.....boşluk bulunur.
4. Hücre zarının seçici geçirgenliğine,.....denir.

Aşağıdaki sorularda **doğru** seçeneği işaretleyiniz.

5. Mayoz bölünme ile ilgili doğru seçeneği işaretleyiniz.
A) Mayoz bölünme, vücut hücrelerinde görülür.
B) Bölünme sonrası hücrenin kromozom sayısı 46 dır.
C) Mayoz bölünme sonrası vücut hücreleri oluşur.
D) Krosing over kardeş kromatitlerde gen değişimidir.
E) Mayoz bölünme eşey hücresinde olur.
6. Aşağıdakilerden hangisi, zar dinlenim potansiyelindeyken görülür?
A) Sodyum iyonu hücre içine girer.
B) Potasyum iyonu hücre dışına çıkar.
C) Hücre uyarı alır.
D) Sodyum hücre dışına çıkar; potasyum hücre içine girer.
E) Bu dönemde hücre zarında iyon geçişi durdurulur.
7. Aşağıdakilerden hangisi, kemik hücrelerine verilen addır?
A) Osteosit
B) Osteogenez
C) Osteoporoz
D) Osteomalasi
E) Osteon

Aşağıda cümlelerde verilen bilgiler doğru ise (D) yanlış ise (Y) yazınız.

8. () İmpuls iletimi miyelinli sinirlerde daha yavaştır.
9. () Sinir hücresi sitoplazmasına nörilemma denir.
10. () Akson ucundaki veziküllerde nörotransmitter madde bulunur.

CEVAP ANAHTARLARI

ÖĞRENME FAALİYETİ 1 ‘İN CEVAP ANAHTARI

1	C
2	B
3	E
4	A
5	C

ÖĞRENME FAALİYETİ 2’NİN CEVAP ANAHTARI

1	B
2	B
3	A
4	B
5	D

ÖĞRENME FAALİYETİ 3’ÜN CEVAP ANAHTARI

1	B
2	E
3	D
4	C
5	B

MODÜL DEĞERLENDİRME CEVAP ANAHTARI

1	Sitoloji-histoloji
2	Göbek
3	Kranial
4	Selektif permeabilite
5	E
6	D
7	A
8	Yanlış
9	Yanlış
10	Doğru

KAYNAKÇA

- ALBAYRAK İlkay, Ahmet DOLAR, **Biyoloji Ders Kitabı**, Zafer Yayınları, Ankara, 2007.
- BAŞARAN Ayşe, **Tıbbi Biyoloji Ders Kitabı**, Genişletilmiş 5. Baskı, Nobel-Güneş Tıp Kitabevi, Bursa, 1999.
- BİROL Leman, Nuran AKDEMİR, Tülin BEDÜK, **İç Hastalıkları Hemşireliği**, Vehbi Koç Yayınları, 1989.
- CANKUR Şimşek N. **İngilizce ve Türkçe Karşılıkları ile Anatomi Terimleri Sözlüğü**, Nobel Güneş Yayınevi, Bursa, 2002.
- ÇİMEN Ahmet, **Anatomi**, Uludağ Üniversitesi Basımevi, 4. Baskı, Bursa, 1994.
- DORLAND Wan. **Dorlad's Illusrated Medical Dictionary**, 29.Baskı, Harcourt IE. WB Saunders, Philadelphia, 2000.
- ERKOÇAK Aliye, **Genel Histoloji**, Ankara Üniversitesi Yayınları, 2.Baskı, Ankara, 1978.
- FENEİS Heinz,(Çev.Doç.Dr. Süreyya Ülker) **Anatomi Sözlüğü**, İnkılap Kitabevi, 5. Baskı, İstanbul, 1989.
- GUYTON C.Arthur, **Tıbbi Fizyoloji**, Cilt 1-2, Nobel Kitabevi, 3. Baskı, Ankara, 1989.
- HATİBOĞLU M.Tahir, **Anatomi**, Hatiboğlu Yayınları, 1. Baskı, Ankara, 2001.
- HATİBOĞLU M.Tahir, Sebahat EKİNCİ, **Tıbbi Terminoloji**, Hatiboğlu Yayınları, Ankara, 1992.
- KANDEMİR, Veysel, **Anatomi**, MEB Devlet Kitapları, 1. Baskı, Semih Ofset, Ankara, 2006.
- KOCATÜRK Utkan, **Açıklamalı Tıbbi Terimler Sözlüğü**, Ankara Üniversitesi Basımevi, 4. Baskı, Ankara, 1989.
- KOCATÜRK Utkan, **Tıp Terimleri El Sözlüğü, Çağdaş Tıp Öğretiminde Geçen 7000 Temel Terim**, Sevinç Matbaası, Ankara, 1989.
- ORTUĞ Gürsel, **Anatomi**, Anadolu Üniversitesi Yayınları, No: 492, Eskişehir, 1993.
- ÖZDEN Mehmet, **Anatomi ve Fizyoloji Ders Kitabı**, Feryal Matbaası, Ankara, 2003.
- RENDE Leyla, Serpil KUZU, Şükran ŞANKAZAN, **Anatomi ve Fizyoloji**, MEB Devlet Kitapları, Semih Ofset, 1. Baskı, Ankara, 2006.
- ROGERS, AW. **Text Book of Anotomy** Churchill Livingstone, Hong Kong, 1992.
- SİNNATAMBY, CS. **Last's Anotomy Regional and Applied**, 10. Baskı, Churchill Livingstone, Edinburg, 1999.
- TAŞÇI Hasan, **İnsan Anatomisi**, GATA Basımevi, Ankara, 1986.
- YAKAR Kubilay, **Fizyoloji**, MEB Devlet Kitapları, 1. Baskı, İhlâs Gazetecilik AŞ. İstanbul, 2006.